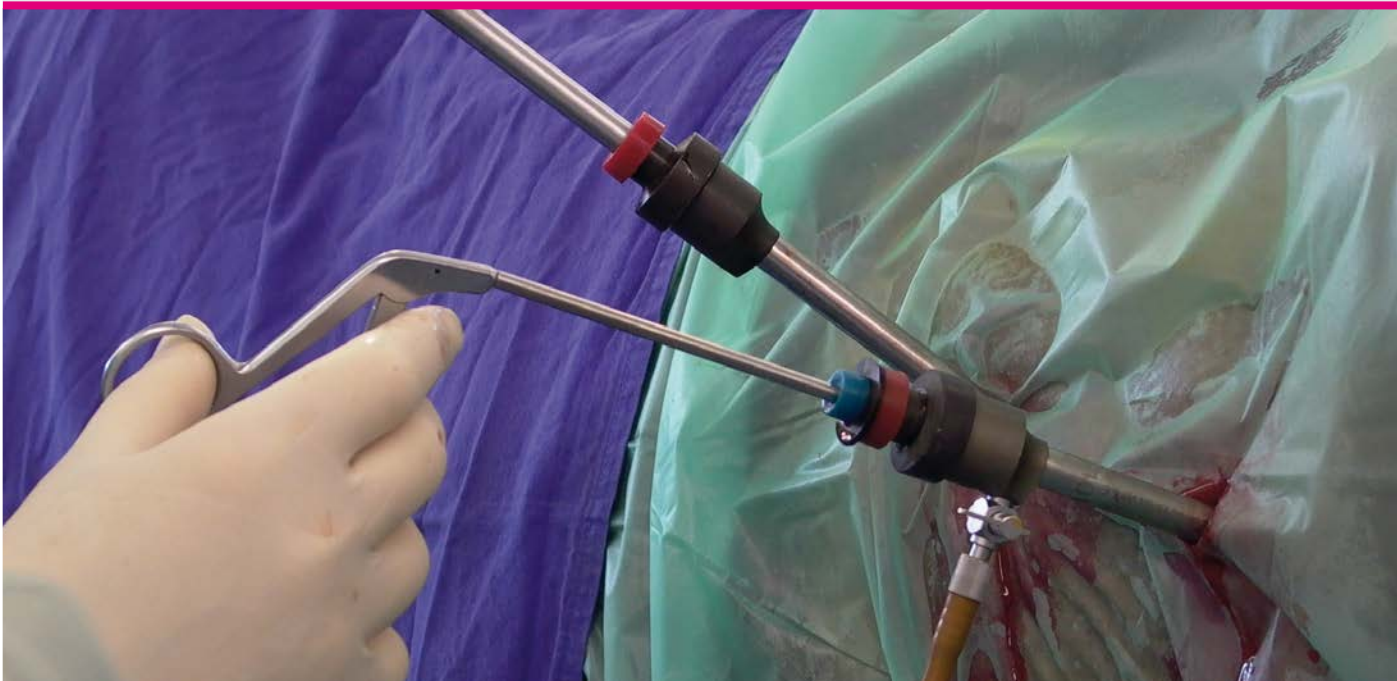


Michael Röcken | Bernhard Ohnesorge (Hrsg.)

Minimalinvasive Chirurgie beim Pferd

Oberer Respirationstrakt | Thorax |
Abdomen | Urogenitaltrakt



Mit Beiträgen von Claus Peter Bartmann |
Walter Brehm | Kerstin Gerlach | Klaus Hopster |
Astrid B.M. Rijkenhuizen | Doreen Scharner

schlütersche

vet



Michael Röcken | Bernhard Ohnesorge (Hrsg.)

Minimalinvasive Chirurgie beim Pferd

Michael Röcken | Bernhard Ohnesorge (Hrsg.)

Minimalinvasive Chirurgie beim Pferd

Mit Beiträgen von

Claus Peter Bartmann, Walter Brehm, Kerstin Gerlach, Klaus Hopster,
Astrid B.M. Rijkenhuizen, Doreen Scharner

Bibliografische Information der Deutschen Nationalbibliothek

Die Deutsche Nationalbibliothek verzeichnet diese Publikation in der Deutschen Nationalbibliografie; detaillierte bibliografische Daten sind im Internet über <http://dnb.ddb.de/> abrufbar.

ISBN 978-3-89993-665-0 (Print)

ISBN 978-3-8426-8364-8 (PDF)

© 2013, Schlütersche Verlagsgesellschaft mbH & Co. KG, Hans-Böckler-Allee 7, 30173 Hannover

Alle Rechte vorbehalten.

Das Werk ist urheberrechtlich geschützt. Jede Verwertung außerhalb der gesetzlich geregelten Fälle muss vom Verlag schriftlich genehmigt werden.

Eine Markenbezeichnung kann warenzeichenrechtlich geschützt sein, ohne dass diese gesondert gekennzeichnet wurde. Die beschriebenen Eigenschaften und Wirkungsweisen der genannten pharmakologischen Präparate basieren auf den Erfahrungen der Autoren, die größte Sorgfalt darauf verwendet haben, dass alle therapeutischen Angaben dem derzeitigen Wissens- und Forschungsstand entsprechen. Darüber hinaus sind die den Produkten beigelegten Informationen in jedem Fall zu beachten.

Der Verlag und die Autoren übernehmen keine Haftung für Produkteigenschaften, Lieferhindernisse, fehlerhafte Anwendung oder bei eventuell auftretenden Unfällen und Schadensfällen. Jeder Benutzer ist zur sorgfältigen Prüfung der durchzuführenden Medikation verpflichtet. Jede Dosierung oder Applikation erfolgt auf eigene Gefahr.

Reihengestaltung: Groothuis, Lohfert, Consorten | glcons.de

Satz: Dörlemann Satz, Lemförde

Druck: Werbedruck Aug. Lönneker, Stadtoldendorf

Inhalt

Autoren	VIII	1.3.7	Laparoskopische Instrumente	16
Abkürzungsverzeichnis	VIII	1.3.8	Hochfrequenzchirurgie	17
Vorwort	1	1.3.9	Laserchirurgie	17
1	Methodische Grundlagen der minimal-invasiven Chirurgie	2	Minimalinvasive chirurgische Verfahren des oberen Respirationstraktes	
1.1	Sedierung und Allgemeinanästhesie bei minimalinvasiven Eingriffen	2.1	Nasen- und Nasennebenhöhlen	19
1.1.1	Sedierung am stehenden Pferd	2.1.1	Conchanektomie	19
	Vorbereitung des Patienten		Minimalinvasive Therapieverfahren	19
	Lokale Betäubung		Diskussion und Vergleich mit konventioneller Chirurgie	20
	Alpha-2-Agonisten	2.1.2	Conchazyste (schleimige Degeneration der Nasenmuschel)	21
	Phenothiazine (Acepromazin)		Minimalinvasive Therapieverfahren	21
	Opiode (L-Methadon, Butorphanol)		Diskussion und Vergleich mit konventioneller Chirurgie	23
	Kombinationsbeispiele	2.1.3	Choanalatresie	23
	Sedierung des adulten Pferdes:		Minimalinvasive Therapieverfahren	24
	Praktische Durchführung	2.1.4	Progressives Siebbeinhämatom	26
	Sedierung von Fohlen:		Minimalinvasive Therapieverfahren	26
	Praktische Durchführung		Diskussion und Vergleich mit konventioneller Chirurgie	28
1.1.2	Besonderheiten bei der Allgemeinanästhesie	2.1.5	Zubildungen der Nasen- und Nasennebenhöhlen	30
	Vorbereitung des Patienten		Minimalinvasive Therapieverfahren	31
	Abdominalchirurgie in Trendelenburg-Position		Diskussion und Vergleich mit konventioneller Chirurgie	31
	Distension des Abdomen mit Gas/CO ₂	2.1.6	Sinusitis und Nasennebenhöhlenempyem	33
	Thoraxchirurgie		Minimalinvasive Therapie der Sinusitis	33
	Besonderheiten bei Fohlen		Diskussion und Vergleich mit konventioneller Chirurgie	35
1.1.3	Risikomanagement bei Komplikationen	2.2	Luftsäcke	36
	Komplikationen bei Eingriffen am stehenden Pferd	2.2.1	Luftsackabszess und -empyem	36
	Komplikationen im Rahmen der Allgemeinanästhesie		Minimalinvasive Therapieverfahren	36
1.2	Flexible Endoskopie		Diskussion und Vergleich mit konventioneller Chirurgie	38
1.2.1	Endoskoptechnik	2.2.2	Luftsacktympanie	39
1.2.2	Grundlagen der Hochfrequenzchirurgie		Minimalinvasive Therapieverfahren	39
1.2.3	Laserchirurgie		Diskussion und Vergleich mit konventioneller Chirurgie	42
1.2.4	Injektionstherapie	2.2.3	Luftsackmykose	43
1.3	Starre Endoskopie		Minimalinvasive Therapieverfahren	44
1.3.1	Laparoskop/Thorakoskop			
1.3.2	Trokar und Mandrin			
1.3.3	Kamera			
1.3.4	Lichtquelle			
1.3.5	CO ₂ -Insufflationsgerät			
1.3.6	Befunddokumentation und Speicherung			

	Diskussion und Vergleich mit konventioneller Chirurgie	44			
2.3	Oro- und Nasopharynx	47			
2.3.1	Pharyngeale Fremdkörper	47			
	Minimalinvasive Therapieverfahren	47			
2.3.2	Follikuläre Hyperplasie	48			
	Minimalinvasive Therapieverfahren	48			
2.3.3	Dorsalverlagerung des Gaumensegels	50			
	Minimalinvasive Therapieverfahren	50			
	Diskussion und Vergleich mit konventioneller Chirurgie	52			
2.3.4	Gaumenspalten	54			
	Minimalinvasive Therapieverfahren	54			
	Diskussion und Vergleich mit konventioneller Chirurgie	54			
2.4	Larynx	55			
2.4.1	Subepiglottiszysten	56			
	Minimalinvasive Therapieverfahren	56			
	Diskussion und Vergleich mit konventioneller Chirurgie	57			
2.4.2	Epiglottis-Entrapment	58			
	Minimalinvasive Therapieverfahren	59			
	Diskussion und Vergleich mit konventioneller Chirurgie	62			
2.4.3	Epiglottishypoplasie	63			
	Minimalinvasive Therapieverfahren	63			
2.4.4	Epiglottis-Retroversion	66			
	Minimalinvasive Therapieverfahren	66			
2.4.5	Hemiplegia laryngis	67			
	Minimalinvasive Therapieverfahren	69			
	Diskussion und Vergleich mit konventioneller Chirurgie	70			
2.4.6	Komplikationen nach Laryngoplastik	71			
	Minimalinvasive Therapieverfahren	71			
2.4.7	Axiale Deviation der Plica aryepiglottica	74			
	Minimalinvasive Therapieverfahren	75			
2.4.8	Sonstige Larynxstenosen	76			
	Minimalinvasive Therapieverfahren	76			
2.5	Trachea und Bronchien	77			
2.5.1	Stenosen der Trachea	77			
	Minimalinvasive Therapieverfahren	77			
2.5.2	Bronchialtumor	78			
	Minimalinvasive Therapieverfahren	78			
3	Thorakoskopie				
3.1	Diagnostische Thorakoskopie	81			
3.1.1	Equipment	81			
3.1.2	Patientenvorbereitung	81			
3.1.3	Chirurgisches Vorgehen	81			
3.1.4	Nachuntersuchungen	84			
3.1.5	Komplikationen	86			
3.1.6	Ausgewählte pathologische Befunde	86			
			3.2	Videoassistierte Thoraxchirurgie	86
			3.2.1	Thorakoskopische Herniorrhaphie	86
				Minimalinvasive Therapieverfahren	87
				Diskussion und Vergleich mit konventioneller Chirurgie	89
			4	Laparoskopie	
			4.1	Durchführung	91
			4.2	Diagnostik	92
			4.3	Intraabdominaler Ultraschall	93
			4.3.1	Untersuchungsgeräte	94
			4.3.2	Untersuchungstechnik	94
			4.3.3	Organe	95
				Leber	95
				Milz	95
				Nieren	96
				Magen-Darm-Trakt	97
			4.4	Laparoskopische Biopsie	98
			4.4.1	Organbiopsie	98
				Leberbiopsie	98
				Nierenbiopsie	99
				Milzbiopsie	99
				Lymphknotenbiopsie	99
				Biopsie von Dickdarm, Zäkum und Dünndarm	100
				Biopsie einer Umfangsvermehrung	101
			4.4.2	Diskussion und Vergleich mit konventioneller Chirurgie	101
			4.5	Kastration	102
			4.5.1	Kastration am stehenden Patienten	102
			4.5.2	Kastration in Rückenlagerung	105
				Diskussion und Vergleich mit konventioneller Chirurgie	106
			4.6	Kryptorchismus	107
			4.6.1	Zugang am stehenden Patienten	107
			4.6.2	Zugang in Rückenlagerung	109
				Equipment	109
				Patientenvorbereitung und Anästhesie	109
				Chirurgisches Vorgehen	109
				Nachuntersuchungen	110
				Komplikationen	110
			4.6.3	Diskussion und Vergleich mit konventioneller Chirurgie	111
			4.7	Ovariectomie	112
			4.7.1	Zugang am stehenden Patienten	112
			4.7.2	Zugang in Rückenlagerung	114
			4.7.3	Diskussion und Vergleich mit konventioneller Chirurgie	114
			4.8	Laparoskopisch gestützte Ovariohysterektomie	116
			4.8.1	Minimalinvasive Therapieverfahren	116
			4.8.2	Diskussion und Vergleich mit konventioneller Chirurgie	119

4.9	Endoskopische Operationstechniken beim Pseudohermaphroditismus	120	5	Endoskopische Verfahren an den Harnorganen	
4.9.1	Indikationen	121	5.1	Endoskopie der ableitenden Harnwege	145
4.9.2	Operationstechnik	122	5.2	Endoskopische Diagnostik und Biopsie im Rahmen der Zystoskopie	145
4.9.3	Alternative Operationsverfahren	123	5.3	Erkrankungen der Harnblase	149
4.10	Präventive Maßnahmen zur Verlagerung des Kolons	123	5.3.1	Indikationen	149
4.10.1	Laparoskopischer Verschluss des Milz-Nieren-Raums	124		Harnblasenruptur	149
	Minimalinvasive Therapieverfahren	124		Harnblasensteine	152
	Diskussion und Vergleich mit konventioneller Chirurgie	126	5.3.2	Diskussion und Vergleich mit konventioneller Chirurgie	153
4.10.2	Kolopexie	129	5.4	Endoskopisch und laparoskopisch assistierte Lithotripsie von Harnblasensteinen	154
	Minimalinvasive Therapieverfahren	129	5.4.1	Minimalinvasive Therapieverfahren	154
	Diskussion und Vergleich mit konventioneller Chirurgie	129		Transurethrale endoskopisch assistierte elektrohydraulische Stoßwellenlithotripsie	154
4.11	Laparoskopische Herniorrhaphie	130		Laparoskopisch assistierte Zystotomie	155
4.11.1	Hernia inguinalis (Leistenbruch)	130	5.4.2	Diskussion und Vergleich mit konventioneller Chirurgie	156
4.11.2	Minimalinvasive Therapieverfahren	131	5.5	Endoskopisch gestützte Nephrektomie	159
	Vernähen oder Klammern (Stapling) des Anulus vaginalis am liegenden Patienten	131	5.5.1	Minimalinvasive Therapieverfahren	159
	Transabdominale retroperitoneale Netz-Implantations-Technik	131	5.5.2	Diskussion und Vergleich mit konventioneller Chirurgie	163
	Peritoneallappen-Technik (peritoneal flap)	132	6	Hysteroskopie	
4.11.3	Diskussion und Vergleich mit konventioneller Chirurgie	133	6.1	Diagnostische Hysteroskopie und Probenahme	165
4.12	Laparoskopische Adhäsiolyse	135	6.1.1	Zykluszeitpunkt	165
4.12.1	Indikationen	136	6.1.2	Patientenvorbereitung und Ausrüstung	166
4.12.2	Untersuchungs- und Operationstechnik	137	6.1.3	Uterusdistension und Untersuchung	166
4.12.3	Ergebnisse	139	6.2	Operative Hysteroskopie	169
4.12.4	Risiken	140	6.2.1	Hysteroskopische Resektion von Endometriumzysten	169
4.12.5	Alternative Operationsverfahren und Adhäsionsprophylaxe	140	6.2.2	Hysteroskopische Adhäsiolyse und Septumdissektion	174
4.13	Endoskopische Verfahren bei Neonaten	142	6.2.3	Hysteroskopische Resektion intrauteriner Tumoren	177
4.13.1	Indikationen	142	6.2.4	Intrauterine Wundheilung nach operativer Hysteroskopie	178
	Laparoskopische Resektion der Nabelstrukturen beim Fohlen	142	6.2.5	Postoperative Fertilität	178
	Persistierender Urachus	142	6.3	Nachbehandlung	178
	Leistenbruch	143	6.4	Risiken	179
	Adhäsiolyse	143	6.5	Alternative Operationsverfahren	180
4.13.2	Diskussion und Vergleich mit konventioneller Chirurgie	143		Stichwortverzeichnis	183

Autoren

Claus Peter Bartmann PD Dr.
Lange Gasse 2, 83435 Bad Reichenhall

Walter Brehm Prof. Dr.
Veterinärmedizinische Fakultät der Universität Leipzig
Chirurgische Tierklinik
An den Tierkliniken 21, 04103 Leipzig

Kerstin Gerlach Dr.
Veterinärmedizinische Fakultät der Universität Leipzig
Chirurgische Tierklinik
An den Tierkliniken 21, 04103 Leipzig

Klaus Hopster Dr.
Stiftung Tierärztliche Hochschule Hannover
Klinik für Pferde
Bünteweg 9, 30559 Hannover

Bernhard Ohnesorge Prof. Dr.
Stiftung Tierärztliche Hochschule Hannover
Klinik für Pferde
Bünteweg 9, 30559 Hannover

Astrid B. M. Rijkenhuizen Prof. Dr.
Veterinary Clinic Duurstede
Singel 10, NL-3961CE Wijk bij Duurstede

Michael Röcken Prof. Dr.,
Lehrbeauftragter JLU Gießen
Tierärztliche Klinik für Kleintiere und Pferde
Truhenseeweg 8, 82319 Starnberg
und
Klinikum Veterinärmedizin Justus-Liebig-Universität Gießen
Klinik für Pferde -Chirurgie-
Frankfurter Str. 108, 35392 Gießen

Doreen Scharner Dr.
Veterinärmedizinische Fakultät der Universität Leipzig
Chirurgische Tierklinik
An den Tierkliniken 21, 04103 Leipzig

Abkürzungsverzeichnis

CT Computertomografie
DDSP *dorsal displacement of the soft palate*,
Dorsalverlagerung des Gaumensegels
DTI Dauertropfinfusion
HF Herzfrequenz; Hochfrequenz

HFC Hochfrequenz-Chirurgie
LDDLC linksdorsale Verlagerung des Colon ascendens
NSAID Nichtsteroidale Antiphlogistika
PSH progressives Siebbeinhämatom
RLN *recurrent laryngeal neuropathy*

Vorwort

In den letzten zweieinhalb Jahrzehnten haben die minimalinvasiven Therapieverfahren in der Pferdechirurgie ihren speziellen Stellenwert bei dieser Tierart bewiesen und sich seitdem als integraler Bestandteil des therapeutisch-chirurgischen Kodex etabliert. Am Anfang dieser Entwicklung stand die Arthroskopie, die die Arthrotomie als konventionelle Operationstechnik nahezu vollständig ersetzen konnte. In zeitlicher Abfolge kamen dann wenig invasive endoskopische Operationsverfahren bei der Diagnostik und Therapie von Erkrankungen der oberen Atemwege, bei urologischen und gynäkologischen Eingriffen, in der Abdominalchirurgie und letztlich in der Thoraxchirurgie zum Einsatz.

Die Grenzen der endoskopischen Chirurgie werden, wie sich in den letzten Jahren gezeigt hat, seitdem immer weiter gesteckt. Mit der Verbesserung des Instrumentariums und der zunehmenden Spezialisierung und Erfahrung der Chirurgen können immer mehr intrakorporale Bereiche visualisiert und therapeutisch angegangen werden. Operationstechnische Grenzen werden derzeit im Wesentlichen durch die pferdespezifischen anatomischen Gegebenheiten gesetzt.

Somit besitzen die minimalinvasiven, diagnostischen und therapeutischen Verfahren beim Pferd durch die Erweiterung des viszeral-chirurgischen Spektrums und die Reduktion der peri- sowie postoperativen Morbidität einen hohen Stellenwert und folgen den besonderen Ansprüchen der modernen Medizin.

Auf der Grundlage dieses Sachverhaltes entstand die Idee zum vorliegenden Werk, in dem (mit Ausnahme der Arthroskopie) die Vielzahl der zu diesem Thema in verschiedenen wissenschaftlichen Journalen und Habilitationsschriften bereits erschienen Arbeiten im Rahmen eines Lehrbuchs systematisch erfasst, aufgearbeitet und diskutiert werden. Entsprechend fiel die Auswahl der Autorenschaft bewusst auf erfahrene Fachleute, die sowohl durch ihre innovative praktische Arbeit als auch durch Veröffentlichungen über ihre Spezialgebiete maßgeblich zur Entwicklung und Etablierung der verschiedenen minimalinvasiven Operationstechniken beim Pferd beigetragen haben.

Das nun vorliegende Buch ist in seinem Aufbau so strukturiert, dass zunächst allgemeine Angaben zur instrumentellen Ausrüs-

tung und präoperativen Vorbereitung des Patienten inklusive Anästhesie erfolgen. Der nachfolgende spezielle Teil ist kapitel- und sachgebietsweise (oberer Respirationstrakt, Thorax, Abdomen, Urogenitaltrakt) den jeweiligen klinischen Indikationsstellungen und Operationen gewidmet. Die Technik und der Ablauf jeder Operation werden durch exzellente, intraoperativ im Rahmen von klinischen Operationen aufgenommene Originalbilder illustriert. Die Abbildungen zeigen hierbei den Situs, das operative Vorgehen und das verwendete Instrumentarium. In den Legenden zu den Abbildungen sowie auch im Text werden nicht nur die chirurgische Vorgehensweise, mögliche intraoperative Probleme und deren Vermeidung dargestellt, sondern es werden bewusst auch die jeweiligen konventionell-chirurgischen Verfahren diskursiv in den Kontext gestellt.

Ziel dieses Buches ist es, praktizierenden Tierärzten, Studierenden und Lehrenden einen Überblick über die klinischen Indikationsstellungen und die therapeutischen Optionen für die aktuellen minimalinvasiven Verfahren zu geben, die sich in der klinischen Anwendung bewährt haben. Ferner sollen durch die praxisnahen Darstellungen für den chirurgischen Anfänger die ersten Schritte erleichtert sowie dem fortgeschrittenen Chirurgen mögliche Anregungen gegeben und ein Methodenvergleich ermöglicht werden.

Frau Dr. Ulrike Oslage und der Schlüterschen Verlagsgesellschaft danken wir ganz besonders für ihre Bereitschaft, die initial geäußerte Idee zu diesem Buch aufzugreifen und hierdurch die Verwirklichung dieses Buches zu ermöglichen. Darüber hinaus möchten wir uns bei Frau Dr. Ulrike Oslage und Frau Dr. Simone Bellair für Ihre große Geduld, die konstruktiv-kompetente Begleitung und jederzeitige Hilfestellung bei der Erstellung des Werkes bedanken. Frau Bettina Sodemann danken wir für die große Unterstützung bei der Optimierung der Abbildungen.

Unser größter Dank gilt aber auch allen Mitautorinnen und Mitautoren ohne deren Ideen, unermüdlige Mitarbeit und klinische sowie schriftstellerische Leistungen ein derart umfassendes Gesamtwerk nicht zustande gekommen wäre.

Starnberg und Hannover, Januar 2013
Michael Röcken, Bernhard Ohnesorge

1 | Methodische Grundlagen der minimalinvasiven Chirurgie

Walter Brehm, Klaus Hopster, Bernhard Ohnesorge

1.1 Sedierung und Allgemein-anästhesie bei minimalinvasiven Eingriffen

Klaus Hopster

1.1.1 Sedierung am stehenden Pferd

Chirurgische Eingriffe am stehenden Patienten stellen eine besondere Herausforderung an die Sedierung dar. Einerseits müssen die Patienten ausreichend tief sediert sein, um invasive Maßnahmen zu tolerieren, andererseits muss eine sichere Standfestigkeit gewährleistet sein. Die zur Sedierung verwendeten Stoffe lassen sich nach ihrer chemischen Struktur oder nach ihrer pharmakologischen Wirkung in verschiedene Gruppen einteilen. Wir verwenden heute für die Sedierung von Pferden vor allem drei Stoffgruppen: Phenothiazine, Alpha-2-Agonisten und Opioiden. In der modernen Pferdemedizin spielen die Alpha-2-Agonisten die größte Rolle für die Sedierung von Pferden, ihre Nebenwirkungen und die Wirksamkeit lassen sich jedoch durch Kombinationen mit anderen Wirkstoffklassen reduzieren bzw. verbessern. Neben der Kombination von Alpha-2-Agonisten mit Phenothiazinen und Opioiden werden auch Kombinationen mit Ketamin oder Benzodiazepinen beschrieben.

Vorbereitung des Patienten

Da es sich bei minimalinvasiven Operationen in der Regel um länger andauernde Eingriffe handelt, empfiehlt der Autor das Einbringen eines Venenverweilkatheters vor Beginn der Sedierung. Dadurch ist die Möglichkeit einer wiederholten oder kontinuierlichen Applikation ohne erneute Venenpunktion gegeben und bei Auftreten von Komplikationen, wie beispielsweise dem Niedergehen des Pferdes, kann schnell und sicher eingegriffen werden.

Lokale Betäubung

Vor minimalinvasiven Eingriffen am stehenden und sedierten Pferd ist – abhängig von der Art des Eingriffs – eine lokale Betäubung des Operationsbereichs erforderlich. Dies kann entweder mittels Leitungsanästhesie der entsprechenden Nerven,

mittels Infiltration des Gewebes im Operationsfeld oder durch eine Oberflächenanästhesie von Schleimhäuten, z. B. bei Eingriffen im Bereich des oberen Respirationstrakts, erfolgen. Die chemischen Eigenschaften der Lokalanästhetika erklären deren Unterschiede im Wirkungsspektrum. Amide (Lidocain, Mepivacain, Bupivacain) werden nicht von Plasmacholinesterasen im Gewebe abgebaut, sondern unterliegen der Biotransformation in der Leber.¹ Von den genannten drei Wirkstoffen ist in Deutschland derzeit nur Lidocain für das Pferd zugelassen ist. Bupivacain (Positivliste; VO EU 1950/2006) kann mit sechsmonatiger Wartezeit auch beim Pferd eingesetzt werden. Mepivacain ist in der Verordnung über pharmakologisch wirksame Stoffe und ihre Einstufung hinsichtlich der Rückstandshöchstmengen in Lebensmitteln tierischen Ursprungs (Tab. 1; VO EU 37/2010) aufgeführt.

Durch den Zusatz von Adrenalin kann aufgrund einer lokalen Vasokonstriktion die Wirkungsdauer des Lokalanästhetikums um etwa 50 % verlängert werden. Von Nutzen ist dies jedoch nur bei kurz wirksamen Lokalanästhetika mit vasodilatativen Eigenschaften (Lidocain) und bei Verwendung in einem gut durchbluteten Gebiet mit ansonsten schneller Resorption. Für die Betäubung von Schleimhäuten, wie sie für viele Eingriffe im Bereich des oberen Respirationstrakts notwendig ist, sollte Lidocain entweder in Form der Injektionslösung oder als Gel-Formulierung lokal aufgebracht werden. Hier sollte dann etwa 5–10 Minuten gewartet werden, bis eine ausreichende Wirkung eintritt.

Alpha-2-Agonisten

Alpha-2-Agonisten sind nach heutigem Stand die Wirkstoffe der Wahl, wenn eine sichere Sedierung für die Durchführung von Manipulationen nötig ist. Intensität und Dauer der Sedierung sind abhängig von der Dosis sowie von der Art des gewählten Alpha-2-Agonisten.¹ Bei fast allen Pferden (auch bei sehr nervösen) kann eine Beruhigung herbeigeführt werden, insbesondere in Kombination mit Opioiden. Nach Applikation von Alpha-2-Agonisten wird die Herzfrequenz herabgesetzt und es können AV-Blöcke Grad I und Grad II auftreten. Der Blutdruck steigt kurz nach Applikation für 1–2 Minuten an und fällt darauf für längere Zeit ab (je nach Art und Dosis des Alpha-2-Agonisten 20 min bis > 1 h). Diese Effekte kommen grundsätzlich durch einen erhöhten Vagustonus sowie

einen verringerten Sympathikotonus zustande. Da Saugfohlen den durch die Bradykardie verursachten Blutdruckabfall kaum durch Herzkraftsteigerung kompensieren können, empfiehlt sich der Einsatz von Alpha-2-Agonisten erst bei Tieren nach der zweiten Lebenswoche.

Die drei für das Pferd zugelassenen Alpha-2-Agonisten unterscheiden sich nicht nur hinsichtlich des Wirkungseintritts und der Wirkungsdauer. Auch die muskelrelaxierende Wirkung und die dadurch bedingte Standunsicherheit sind unterschiedlich stark ausgeprägt (bei Romifidin am geringsten).² Im Falle einer Überdosierung mit massiver Kreislaufbeeinträchtigung und lebensbedrohlichen Zuständen besteht die Möglichkeit, Alpha-2-Agonisten zu antagonisieren (Atipamezol i. v. oder i. m., Titration nach Wirkung, 0,2–0,4 mg/kg KG).³

Phenothiazine (Acepromazin)

Derzeit ist in Deutschland aus der Gruppe der Phenothiazine nur das Acepromazin für das Pferd zugelassen (Positivliste; VO EG 1950/2006). Acepromazin ist das Sedativum, welches beim Pferd mit 4–6 Stunden am längsten wirkt. Es kann jedoch zu plötzlichem Erwachen, insbesondere nach Schmerzstimuli, führen, da Acepromazin keine analgetische Wirkungskomponente besitzt.⁴ Der Sedierungseffekt ist nicht immer verlässlich sowie individuell und vom Erregungszustand des Pferdes abhängig: Nervöse oder aufgeregte Tiere zeigen möglicherweise überhaupt keine Reaktion, auch nicht bei Dosiserhöhung. Sehr stark erregte Tiere können aufgrund einer Adrenalinumkehr mit massivem Blutdruckabfall sogar kollabieren. Die weiteren Nebenwirkungen sind durch eine Alpha-adrenerge Blockade und die Hypothalamusdepression zu erklären. So kann es zu einer lang anhaltenden Dämpfung des Kreislaufs und des Thermoregulationszentrums kommen. Außerdem wird ein Penisprolaps oder auch Priapismus nach Verabreichung großer Dosen (> 0,04 mg/kg) bei Hengsten beschrieben, der sich zu einer schweren Komplikation entwickeln kann, wenn der Zustand irreversibel wird.⁵

Opioide (L-Methadon, Butorphanol)

Die Opiode binden gruppenspezifisch unterschiedlich stark an die verschiedenen Rezeptoren, wobei sie aktivierend oder hemmend wirken können. Beim Pferd kann die Applikation von Opioiden zu ausgeprägten Wesensänderungen führen (Unruhe, Vorwärtsdrängen, hochgradige Exzitation). Dies lässt sich durch eine Sedierung des Pferdes (Acepromazin oder Alpha-2-Agonist) vor der Applikation eines Opioids verhindern.⁶

Levomethadon (L-Methadon) ist ein vollsynthetischer reiner Agonist und in Kombination mit einem Parasympatholytikum (Fenpipramid) zur Anwendung beim Pferd in Deutschland zugelassen. Es findet Einsatz zur Ausschaltung starker Schmerzen und bei der Neuroleptanalgesie. Als reiner Agonist wirkt Levomethadon auf alle Rezeptortypen erregend. Es hat eine längere und stärkere analgetische Wirkung als Butorphanol.

Butorphanol ist ein synthetischer Opioid-Agonist-Antagonist. Es wirkt antagonistisch auf die μ -Rezeptoren und stimulierend auf die κ -Rezeptoren, wodurch eine Analgesie ohne starke Beeinträchtigung des kardiorespiratorischen Systems erreicht werden kann. Butorphanol besitzt kein nennenswertes Suchtpotenzial und untersteht nicht dem Betäubungsmittelgesetz. Es besitzt hinsichtlich seiner analgetischen Wirkung einen sogenannten *ceiling effect*, d. h., es gibt eine optimale Dosierung. Wird diese überschritten, so führt das zu keiner verbesserten Analgesie.

Alle in der Praxis gebräuchlichen Opiode entwickeln bei gemeinsamer Anwendung mit Alpha-2-Agonisten oder Phenothiazinen einen starken synergistischen, sedativen und analgetischen Effekt.^{6,7} Diese Verbindung verspricht durch die Hemmung der oberflächlichen Hypersensibilität der Alpha-2-Agonisten auch eine höhere Sicherheit.


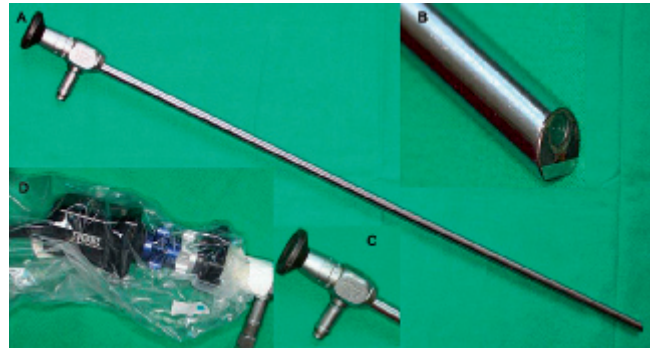
Kombinationsbeispiele

Als »Gerüst« für eine verlässliche und nachhaltige Sedierung wird die Verwendung eines Alpha-2-Agonisten wie beispielsweise **Romifidin** empfohlen. Die kardiovaskulären Nebenwirkungen, welche vornehmlich auf der initialen Vasokonstriktion nach Applikation von Alpha-2-Agonisten beruhen, können durch die zusätzliche intravenöse oder intramuskuläre Gabe von **Acepromazin** reduziert werden. Dadurch lassen sich die initial entstehende Bradykardie und die dadurch bedingten kardiovaskulären Nebenwirkungen reduzieren. Zudem kann die notwendige Dosis des Alpha-2-Agonisten durch die vorhergehende Beruhigung mittels Acepromazin gesenkt werden.


Die Sedierung mit Alpha-2-Agonisten kann zu einer Hypersensibilität der Hautoberfläche führen, sodass augenscheinlich sedierte Tiere auch bei nicht schmerzhaften Stimuli mit großer Treffsicherheit ausschlagen können. Diese Gefahr wird durch Kombination mit **Opioiden** stark vermindert. Die somatische Analgesie von Alpha-2-Agonisten ist gering. Dagegen ist die viszerale Analgesie, verglichen mit anderen Analgetika, als hoch einzustufen, jedoch nur von relativ kurzer Dauer.⁸ Durch die Kombination mit einem Opioid werden die analgetischen Eigenschaften weiter verbessert.

Abb. 1.8

Laparoskop für Pferde (Karl Storz, Tuttlingen, Deutschland). (A) Das Laparoskop besitzt eine Arbeitslänge von 60 cm. (B) Die Weitwinkel-Linse ist zusätzlich in einem 30°-Winkel angeordnet, sodass eine besonders große Flexibilität in der Visualisierung erreicht wird. (C) Der Kopf der Optik ist für die Aufnahme des Kamerakopfes mittels Bajonettverschluss ausgelegt. (D) Kamerakopf (Tricam®; Karl Storz, Tuttlingen, Deutschland) auf Laparoskopkopf aufgesetzt und mit steriler Kamerahülle umgeben.

**Abb. 1.9a**

Trokar zur Laparoskopie/Thorakoskopie (unten) mit zwei unterschiedlichen Mandrins: pyramidenförmig-spitz (Mitte), konisch-stumpf (oben) (Karl Storz, Tuttlingen, Deutschland).

**Abb. 1.9b**

(A) Trokar 11 mm (Dr. Fritz, Tuttlingen, Deutschland) zur Laparoskopie/Thorakoskopie. (B) Mandrin 10 mm. (C) Vergrößerung der Spitze des Mandrins: ein Federdorn schützt sensible Gewebe und gibt nur beim Durchdringen festerer Strukturen die Spitze des Mandrins frei.

1.3 Starre Endoskopie

Walter Brehm

1.3.1 Laparoskop/Thorakoskop

Für die Laparoskopie und Thorakoskopie kommen grundsätzlich identische starre Endoskope zum Einsatz (**Abb. 1.8**).¹⁻³ Sie haben einen Durchmesser von 10 mm und sind für den Einsatz beim Pferd auf eine Arbeitslänge von 60 cm verlängert. Im Gegensatz dazu besitzen die in der Humanmedizin gebräuchlichen Laparoskope eine Arbeitslänge von 30 cm. Diese Länge ist ausreichend, um Eingriffe im Bereich der Geschlechtsorgane zu kontrollieren, genügt jedoch nicht, um eine vollständige Untersuchung der Bauch- oder Brusthöhle durchzuführen. Dabei sind die Standardinstrumente mit einer 30-Grad-Optik ausgestattet. Sonderformen besitzen eine 0-Grad-Geradeausoptik, wie sie für den laparoskopischen Embryotransfer entwickelt wurde.⁴

1.3.2 Trokar und Mandrin

Um das Laparoskop/Thorakoskop in die betreffende Körperhöhle einführen zu können, sind Trokare in verschiedener Ausführung gebräuchlich. Sie besitzen für Pferde eine Arbeitslänge von 20 cm und werden mit unterschiedlichen Mandrins ausgestattet, die sich insbesondere hinsichtlich der Form ihrer Spitze unterscheiden. Diese kann konisch-spitz, pyramidenförmig-spitz oder konisch-stumpf sein (**Abb. 1.9a, b**). Für das sichere Durchdringen der Bauchdecke hat sich nach Ansicht des Autors der Trokar der Firma Dr. Fritz GmbH bewährt, bei dem ein stumpfer Federdorn die Verletzung innerer Organe verhindert, und der ansonsten spitze Mandrin das Durchdringen der festeren Schichten, insbesondere der Faszien, erleichtert. Eine Spezialform ist der Schraubtrokar der Firma Karl Storz, in den während des Eindrehens durch die Bauchdecke und schließlich durch das Peritoneum die Optik bereits eingesetzt ist, sodass bei diesem Vorgang eine unmittelbare optische Kontrolle erfolgt. Dieser Trokar wurde in einer jüngst vorgelegten Studie als sicherste Variante der darin verglichenen

2 | Minimalinvasive chirurgische Verfahren des oberen Respirationstraktes

Bernhard Ohnesorge, Michael Röcken

2.1 Nasen- und Nasennebenhöhlen

2.1.1 Conchanekrose

Bernhard Ohnesorge

Bei der Nasenmuschelnekrose kommt es im Rahmen einer bakteriellen oder evtl. auch mykotisch bedingten Infektion der Nasenmuschel zu einem fortschreitenden Zerfall des Conchagewebes.^{1,2} Obwohl infektiösen Katarrhen der Nasenschleimhaut und Aspergillose ätiologisch eine Bedeutung beigemessen wird, bleibt in vielen Fällen die Ursache unbekannt.³ Die Erkrankung tritt klinisch durch ein- oder beidseitigen, bräunlich gelben und stark übel riechenden Nasenausfluss in Erscheinung. Durch Verformungen der Nasenmuschel können nasale inspiratorische und/oder expiratorische Atemgeräusche hervorgerufen werden. Klinisch kann weiterhin eine Vergrößerung der Mandibularlymphknoten und eine äußerlich sichtbare Umfangsvermehrung oder Deformation des Gesichtsschädels beobachtet werden. Bei der endoskopischen Untersuchung zeigt sich in fortgeschrittenen Fällen ein Substanzverlust der betroffenen Nasenmuschel mit gelblich eitrigem, zum Teil auch pelzig weißen Auflagerungen. Zusätzlich kann es zur Bildung von Granulationsgewebe, einer Eröffnung der Nasenmuschelhöhlen und einem Eempyem im Bereich anderer Nasennebenhöhlen kommen. Röntgenologisch sind in latero-lateraler und dorso-ventraler Projektionsrichtung wolkige Veränderungen (Verschattungen oder Aufhellungen) erkennbar, die allerdings wenig aussagefähig sein können. Als Komplikation soll das Auftreten einer Meningitis möglich sein. Eine genauere Diagnose der strukturellen Veränderungen gelingt mittels CT-Untersuchung (**Abb. 2.1**).

Als konventionelles Therapieverfahren wird die Resektion der betroffenen Concha beschrieben. Dabei lässt sich die dorsale Nasenmuschel über den Nasenrücken, die ventrale Concha dagegen erst nach Resektion der dorsalen Nasenmuschel entfernen, auch wenn diese nicht betroffen ist.^{1,4} In seltenen Fällen einer deutlichen Dyspnoe kann eine Tracheotomie erforderlich sein. Neben diesen chirurgischen Verfahren wird auch eine medikamentöse antimykotische Therapie vorgeschlagen.⁵

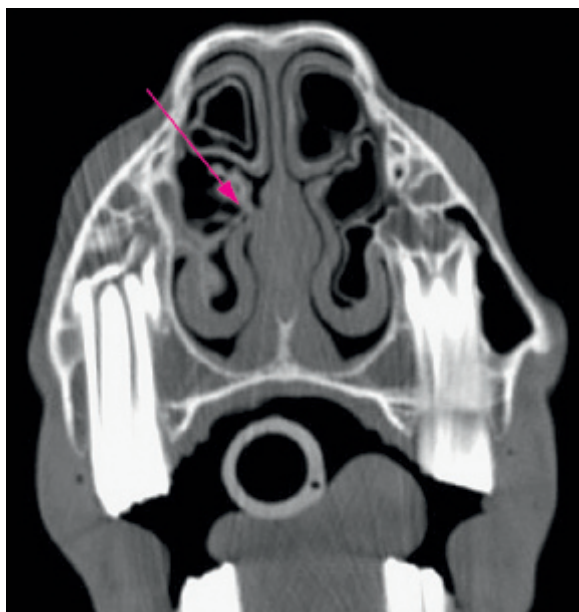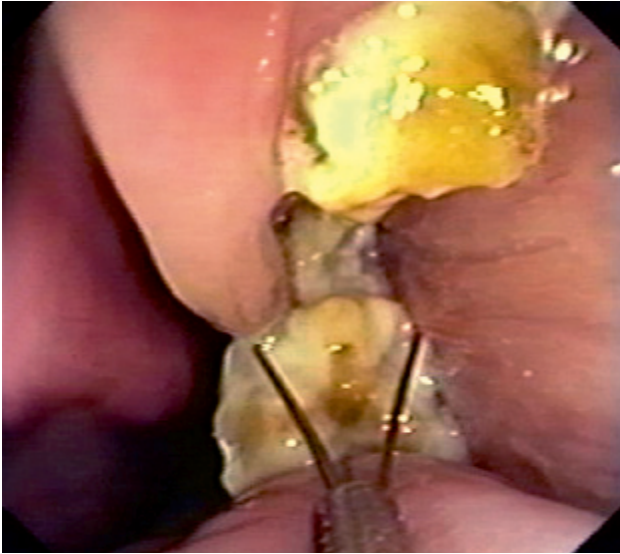


Abb. 2.1

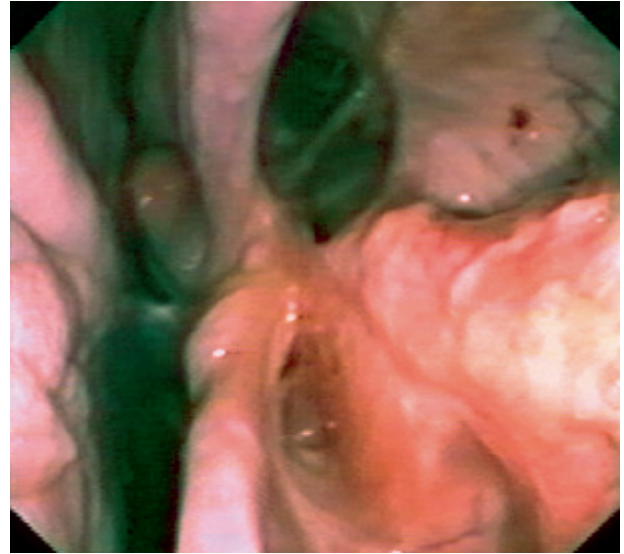
Computertomographische Aufnahme: Nasenmuschelnekrose im Bereich der rechten ventralen Concha (Pfeil).

Minimalinvasive Therapieverfahren

Die Möglichkeit der minimalinvasiven Therapie von Nasenmuschelnekrosen wurde für eine Fallserie von zwölf Patienten aufgezeigt.⁶ So führen ein zwei- bis dreimaliges Abtragen der Auflagerungen und die Entfernung von verändertem Conchagewebe mit endoskopischem Instrumentarium (**Abb. 2.2**) beim stehenden, sedierten Pferd bereits in kurzer Zeit zum Abheilen der Veränderungen (**Abb. 2.3**). Das abzutragende Material besteht aus nekrotisch veränderter Schleimhaut und der knöchernen Lamelle der betroffenen Nasenmuschel, das mehr oder weniger fest mit noch unverändertem Gewebe in Verbindung stehen kann. Abwehrreaktionen beim Abtrennen dieses Materials können durch das Aufsprühen eines 2%igen Lokalanästhetikums via Katheter zur Oberflächenanästhesie reduziert werden. Die Entfernung von nekrotischem Material aus schwer zugänglichen Nischen der Nasenhöhlen ist mitunter nur nach wiederholtem Versuch möglich, indem Anteile der Nekrose mittels Schlinge erfasst und ggf. auch durch Zug nach retrograd gelockert werden. Das Abtragen der Nekrosen ge-

**Abb. 2.2**

Nekrotische Auflagerungen im Bereich des mittleren Nasengangs mit Substanzverlust der Nasenmuschel. Entfernung mittels transendoskopischen Instrumentariums (hier: Dreigreif).

**Abb. 2.3**

Zustand nach Entfernung einer linksseitigen Nasenmuschelnekrose. Substanzverlust und Eröffnung der dorsalen Nasenmuschel mit Zugang zum Sinus conchofrontalis.

lingt im Verlauf der Therapie häufig einfacher, da sich für die endoskopische Manipulation ein zunehmender Bewegungsfreiraum einstellt. Nach Beendigung der chirurgischen Maßnahme kann eine oberflächliche Desinfektion durch das Aufbringen einer antiseptischen Spüllösung (z. B. 1 % Polyvidon-Iod-Lösung) via Katheter unterstützend wirken. Dabei ist allerdings darauf zu achten, dass es nicht zu einer Aspiration dieser Lösung in die tiefen Atemwege kommt. Nach Abschluss der Therapie ergibt sich häufig ein nunmehr vorhandener, offener Zugang in Bereiche der Nasennebenhöhlen, die dadurch endoskopisch inspiziert und auf Veränderungen untersucht werden können. Auch eine direkte Spülung der Nebenhöhlen, in denen sich krankheitsbedingt eine sekundäre Sinusitis entwickelt hat, kann so durchgeführt werden. Sollten die Krankheitssymptome nach Abtragen der Nekrosen und Spülungen nicht abklingen, so ist differenzialdiagnostisch auch eine dentogene Sinusitis in Betracht zu ziehen.

Diskussion und Vergleich mit konventioneller Chirurgie

Durch die minimalinvasive Therapie der Nasenmuschelnekrose kann häufig eine sehr aufwendige und invasive chirurgische Resektion des veränderten Conchagewebes vermieden werden. So ist in den Fällen, in denen ausschließlich die ventrale Concha betroffen ist, bei der konventionellen Therapie eine Resektion der unveränderten dorsalen Concha unvermeidlich. Die minimalinvasive Therapie erwies sich somit als einfach durchführbar und im Vergleich zu bisherigen Methoden als wesentlich schonender.⁶ Auch beim Auftreten von Re-

zidiven oder nachträglicher Erkrankung der kontralateralen Nasenhöhlen sollte eine transnasale, endoskopische Behandlung erneut versucht werden. Differenzialdiagnostisch ist bei den o. g. Symptomen grundsätzlich eine dentogene Erkrankung zu berücksichtigen, die sich vorzugsweise mittels Computertomographie ausschließen lässt.

Literatur

1. Verten W, Hamann J, Mayer A (1999): Krankheiten der Nase, der Nasenhöhlen, der Nasennebenhöhlen, des Kehlkopfes, des Pharynx und des Luftsackes. In: Dietz O, Huskamp B (Hrsg.), Handbuch Pferdepraxis. Enke, Stuttgart; 320–333.
2. Moor Ad, Verschooten F, De Moor A (1982): Empyem und Nekrose der Nasenmuscheln beim Pferd. Dtsch Tierärztl Wochenschr **89**: 275–281.
3. Greet TR (1981): Nasal aspergillosis in three horses. Vet Rec **109**: 487–489.
4. Berge E, Westhues M (1961): Die Resektion der Nasenmuschel beim Pferd. Tierärztliche Operationslehre. Parey, Berlin, Hamburg; 131–133.
5. Korenek NL, Legendre AM, Andrews FM, Blackford JT, Wan PY, Breider MA, et al. (1994): Treatment of mycotic rhinitis with itraconazole in three horses. J Vet Intern Med **8**: 224–227.
6. Cehak A, Borstel Mv, Gehlen H, Feige K, Ohnesorge B (2008): Necrosis of the nasal conchae in 12 horses. Vet Rec **163**: 300–302.

2.3 Oro- und Nasopharynx

Bernhard Ohnesorge

Im Pharynx kreuzen sich Luft- und Speiseweg, sodass Erkrankungen in diesem Bereich häufig mit einer Dysphagie (Schluckstörung), aber auch mit respiratorischen Symptomen wie Husten, Nasenausfluss und Atemgeräuschen einhergehen. Abzugrenzen ist die Dysphagie von einer Kaustörung, also von einer Erkrankung mit mangelhafter Zerkleinerung des aufgenommenen Futters, oder von einer Inappetenz oder Anorexie, bei der erst gar kein Futter aufgenommen wird. Zu Husten und Nasenausfluss mit Futterpartikeln kommt es bei der Dysphagie, weil Futteranteile beim Schluckakt über den Nasopharynx nicht in den Ösophagus, sondern in die Trachea und in die Nasenhöhle gelangen. Eine pharyngeale Einengung (Angina pharyngis) und die damit verbundene Symptomatik können auch durch Raumfordernde Erkrankungen der angrenzenden Strukturen hervorgerufen werden, z. B. bei Luftsacktympanie oder Subepiglottiszysten. Konventionell chirurgisch führt der Zugang zum Pharynx über eine Pharyngotomie oder Thyreotomie. Ein direkter Zugang über die Maulspalte wird durch die lange Strecke und den Zungengrund erschwert, sodass allenfalls mit langen Instrumenten unter endoskopischer Kontrolle kleine Eingriffe möglich sind. Letztlich wird auch eine Symphysiotomie als möglicher Zugang zum Pharynx beschrieben, ein Eingriff, der allerdings mit erheblicher Traumatisierung verbunden ist.

2.3.1 Pharyngeale Fremdkörper

Trotz der Vorsicht eines Pferdes bei der Nahrungsaufnahme kann es beim Abschlucken von spitzen Fremdkörpern zu Verletzungen des Oropharynx kommen. Bei diesen Fremdkörpern handelt es sich meist um metallische Gegenstände wie Nägel oder Kanülen, seltener hingegen um hölzerne Splinte oder Pflanzenbestandteile.^{1,2} Die Verletzung kann meist ohne dramatische Symptomatik abheilen. Kommt es allerdings zur Abszessbildung oder bleibt der Fremdkörper im Gewebe eingespießt, zeigen die Pferde eine zunehmende, zum Teil wenig spezifische Krankheitssymptomatik. So löst der eingedrungene Fremdkörper in der Regel heftige Entzündungsreaktionen mit den Folgen einer Inappetenz oder Schluckstörung aus. Dehnt sich die mit der Entzündung einhergehende Schwellung auch auf den Nasopharynx aus, so treten respiratorische Symptome hinzu. Als diagnostische Verfahren sind neben der klinischen Untersuchung besonders die Endoskopie der oberen Atemwege inklusive der Luftsäcke sowie die Endoskopie des Oropharynx in Narkose wichtig. Darüber hinaus liefern die latero-laterale, ggf. auch die dorso-ventrale Röntgenunter-

suchung des Kopfes wichtige Befunde. Schließlich zählt die computertomographische Untersuchung des Kopfes oder eine Ultrasonographie³ zu den aussagefähigen diagnostischen Maßnahmen.

In den seltenen Fällen, in denen der Fremdkörper bei oraler Adspektion sichtbar ist, kann eine direkte Entfernung mit einer Faszange erfolgen.² Allerdings gestaltet sich die Entfernung der Fremdkörper aufgrund der meist ungünstigen Lokalisation in der Regel schwieriger. So wurden zur konventionellen chirurgischen Therapie Zugänge in der Mediane kaudal des Larynx (nach Whitehouse), ventral der V. linguofacialis (mod. nach Whitehouse), via Laryngotomie oder durch Inzision über der Zungenbasis beschrieben.² Für Patienten, bei denen die Spitze des eingedrungenen Fremdkörpers im Rahmen einer transnasalen oder transoralen Endoskopie erkennbar ist, erscheint jedoch ein minimalinvasives Therapieverfahren zur Behandlung geeignet.

Minimalinvasive Therapieverfahren

Zur minimalinvasiven Entfernung von pharyngealen Fremdkörpern ist es sehr hilfreich, wenn durch eine vorherige bildgebende Diagnostik deren Lokalisation bestimmt werden konnte (**Abb. 2.28a–c**, s. S. 48). Während metallische Objekte gut auf Röntgenaufnahmen in verschiedenen Projektionen oder durch CT-Untersuchung erkannt werden können, gelingt dies bei eingespießten Holzteilen nicht. Bei der endoskopischen Exploration der Maulhöhle in Narkose kann jedoch häufig ein Fistelmund entdeckt werden, durch den sich der Fremdkörper mittels Faszange unter endoskopischer Kontrolle greifen und entfernen lässt. Während ein konventionell-chirurgischer Zugang mit einer erheblichen Traumatisierung verbunden ist, gelingt die minimalinvasive Therapie schonend und ohne zusätzliches Trauma, sodass diese grundsätzlich versucht werden sollte.

Literatur

1. **Edwards RB** (1999): Diseases of the pharynx. In: Colahan PT, Mayhew IG, Merritt AM, Moore JN (eds.), *Equine Medicine and Surgery*. Volume I. Mosby Inc., 5th ed., St. Louis; 491–500.
2. **Kiper ML, Wrigley R, Traub-Dargatz J, Bennett D** (1992): Metallic foreign bodies in the mouth or pharynx of horses: seven cases (1983–1989). *J Am Vet Med Assoc* **200**: 91–93.
3. **Rose PL, Pennick D** (1995): Use of intraoperative ultrasonography in six horses. *Vet Surg* **24**: 396–401.

3 | Thorakoskopie

Michael Röcken, Doreen Scharner

3.1 Diagnostische Thorakoskopie

Doreen Scharner

Die Thorakoskopie stellt eine minimalinvasive endoskopische Untersuchungstechnik dar, die es erlaubt, die Pleurahöhle visuell zu examinieren. Sie ist sowohl für diagnostische Zwecke als auch für minimalinvasive Eingriffe geeignet.

Mitte der 1980er Jahre wurden die ersten thorakoskopischen Untersuchungen bei Pferden mit starren und flexiblen Endoskopen vorgenommen.^{1,2} Danach folgten Berichte über den Einsatz der Thorakoskopie zur Diagnose *ante mortem* bei tumorösen Erkrankungen.³⁻⁵ An einem umfangreichen Patientengut wurde der Einsatz der Thorakoskopie zur Diagnosesicherung verschiedener intrathorakaler Erkrankungen dokumentiert.⁶ Die Autoren beschrieben die Thorakoskopie als eine im Vergleich zur Thorakotomie weniger invasive Methode mit einer besseren Sicht und geringeren postoperativen Schmerzen. Für die Entnahme von Proben erwiesen sich Biopsiezangen, endoskopische Schlingen, endoskopische Stapler sowie ein Gefäßversiegelungssystem als hilfreich.⁶⁻⁹ Als Indikationen für eine diagnostische Thorakoskopie gelten im Wesentlichen die Abklärung unklarer entzündlicher oder tumoröser Erkrankungen und Verletzungen der Brusthöhle sowie unklare radiologische Befunde.

3.1.1 Equipment

Das für die thorakoskopischen Untersuchungen zu verwendende Equipment entspricht dem für laparoskopische Eingriffe. Zusätzlich sollte ein Chirurgie-Sauger zur Verfügung stehen (**Tab. 3.1**). Als Standardinstrumente finden weiterhin Zitzenkanülen, Trokar und Trokarhülsen 5 sowie 11 mm, diverse laparoskopische Fass- und Biopsiezangen und Scheren Anwendung.

Tabelle 3.1: Technisches Equipment für videoassistierte thorakoskopische Eingriffe

Endoskop	Starre Optik 10 mm, 30°, 57 cm	Karl Storz, Tuttlingen, Deutschland
Endo-Kamera	Tricam SL	Karl Storz, Tuttlingen, Deutschland
Lichtleitkabel	Fluidkabel, 5 mm, 250 cm	Karl Storz, Tuttlingen, Deutschland
Kaltlichtquelle	Xenon 300	Karl Storz, Tuttlingen, Deutschland
Monitor	Trinitron Color Video Bildschirmdiagonale 33 cm	Sony, Berlin, Deutschland
CO₂-Insufflator	Eurotherm	Dr. Fritz, Tuttlingen, Deutschland
Sauger	Chirurgie-Sauger securat ₈₀ -GF 200/GF 210	Aesculap, Tuttlingen, Deutschland

3.1.2 Patientenvorbereitung

Der Entzug von Futter und Wasser ist bei der Thorakoskopie am stehenden Patienten vor dem Eingriff nicht notwendig. Eine perioperative Applikation von Breitspektrumantibiotika und nichtsteroidalen Antiphlogistika ist anzuraten. Bei nicht ausreichendem Impfschutz sollte eine Tetanusprophylaxe erfolgen. Das Scheren des gesamten zu untersuchenden Hemithorax ist empfehlenswert.

3.1.3 Chirurgisches Vorgehen

Für die thorakoskopischen Untersuchungen am stehenden Pferd ist es zweckmäßig, die Tiere in einen Zwangsstand zu verbringen. Für die Sedation und Analgesie ist die intravenöse Applikation von 0,08 mg/kg KG Romifidin (Sedivet®; Boehringer Ingelheim, Ingelheim, Deutschland) sowie 0,1 mg/kg KG Levomethadon (L-Polamivet®; Intervet, Unterschleißheim, Deutschland) geeignet.¹⁰ Ebenso hat sich bewährt, die Untersuchung unter Detomidin allein oder in Kombination mit Butorphanol vorzunehmen.^{6,11}

4 | Laparoskopie

Claus Peter Bartmann, Walter Brehm, Kerstin Gerlach, Astrid Rijkenhuizen, Michael Röcken, Doreen Scharner

Bei der Laparoskopie (Bauchspiegelung) handelt es sich um ein endoskopisch gestütztes, chirurgisches Verfahren, bei dem die Bauchhöhle, ihre Organe und die peritonealen Oberflächen visuell dargestellt und beurteilt werden können. Am stehenden Pferd unter Sedation und Lokal- oder Allgemeinanästhesie durchgeführt, ermöglicht die Laparoskopie die Untersuchung von Bereichen der Bauchhöhle, die selbst über eine Laparotomie kaum oder gar nicht sichtbar gemacht werden können. Bei richtiger Anwendung ist der Eingriff minimalinvasiv, sodass der Chirurg mit einem kleinen Schnitt auskommt. Nur für die Entfernung von Organen, Konkrementen sowie malignen oder benignen Prozessen ist gegebenenfalls eine Schnitterweiterung notwendig.

4.1 Durchführung

Astrid Rijkenhuizen

Bei laparoskopischen Operationsverfahren wird zur Erzielung einer Analgesie bzw. einer Spasmoanalgesie Flunixin-Meglumin (1,1 mg/kg KM i. v.), eventuell kombiniert mit Butylscopolamin (0,2 mg/kg KM i. v.), eingesetzt.

Folgendes Instrumentarium wird benötigt: ein Laparoskop (Länge 75 cm, Durchmesser 10 mm, Winkel entweder 0°, 30° oder 45°), ein Insufflator (CO₂ oder Luft), eine Lichtquelle (mindestens 300 Watt), ein Videosystem, eine Kamera (Ein- oder Drei-Chip-Kamera), ein Bildschirm sowie Geräte zur Blutstillung (Elektrothermokauter oder Systeme zum Gefäßverschluss, z. B. LigaSure™ Force Triad™ [Covidien, Neustadt/Donau, Deutschland], zur bipolaren Gefäßversiegelung für Gewebe, Gewebebündel und Gefäße bis 7 mm Durchmesser). Es sollte eine Befunddokumentation durchgeführt werden. Daneben werden endoskopische Instrumente und Gerätschaften benötigt (wiederverwendbar und/oder Einweg). Wenn möglich sollte darauf geachtet werden, dass der Chirurg und seine Assistenz ergonomisch arbeiten können, so sollte z. B. der Bildschirm auf Augenhöhe und direkt gegenüber dem Blickfeld des Chirurgen und der Assistenz platziert sein (**Abb. 4.1**).

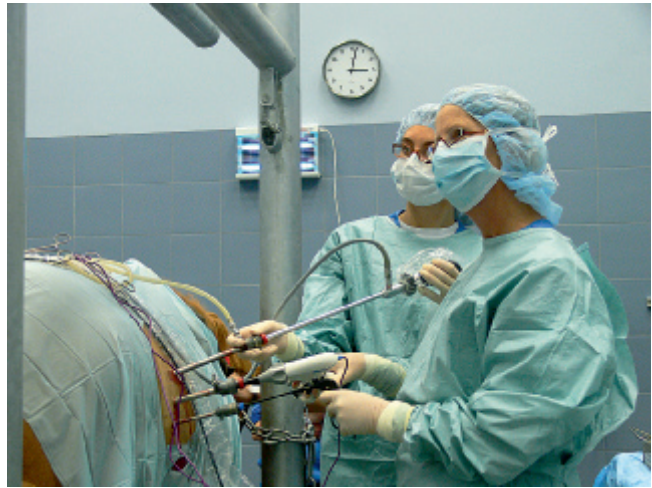

Abb. 4.1

Laparoskopie bei der stehenden Stute. Die Chirurgin steht auf einer elektrischen Plattform, um ergonomisch arbeiten zu können.

Nach dem Anlegen eines Pneumoperitoneums (mit CO₂ oder Luft) wird das Laparoskop über einen Trokar in den Bauchraum eingeführt. Ein Trokar besteht aus dem Trokardorn (scharf oder stumpf), einer Trokarhülle mit einer Länge von 20 cm und einem inneren Durchmesser von 5, 10 oder 12 mm sowie einem Ventil für die Gasinsufflation. Nach einer transkutanen Stichinzision (10–15 mm) werden mit einer Metzenbaum-Schere die Faszie und die Muskelschichten stumpf bis zum Peritoneum durchtrennt. Anschließend wird die Trokarhülle mit dem nach kaudoverdorsal gerichteten Trokar unter leichtem Druck eingeführt. Nach Durchtritt durch das Peritoneum ist ein durch den Schutzmechanismus des Trokardorns ausgelöster »Doppelklick« zu hören. Der Trokar sollte frei beweglich in der Bauchhöhle liegen. Nach Auslösen eines Pneumoperitoneums wird das Laparoskop über die Trokarhülle eingeführt und die Bauchhöhle systematisch untersucht.

Mittels eines Insufflators wird ein konstanter intraabdominaler Druck aufgebaut und aufrechterhalten. Während am stehenden Pferd Drücke von bis zu 6 mmHg ausreichend sind, können unter Allgemeinanästhesie Drücke von bis zu 20 mmHg notwendig werden. Um eine Abkühlung des Patienten zu vermeiden, kann das Gas erwärmt werden. Prophylak-

5 | Endoskopische Verfahren an den Harnorganen

Claus Peter Bartmann, Astrid Rijkenhuizen, Michael Röcken

5.1 Endoskopie der ableitenden Harnwege

Claus Peter Bartmann, Michael Röcken

Die wichtigsten Aufgaben der Harnorgane bestehen in der Regulation des Wasser-, Elektrolyt- und Säure-Basen-Haushaltes. Darüber hinaus sind sie für die Elimination der harnpflichtigen Substanzen bedeutsam und besitzen eine Funktion als endokrines Organ.

Von den Harnorganen des erwachsenen Pferdes sind die ableitenden Harnwege über eine Urethroskopie und Zystoskopie einer inneren endoskopischen Untersuchung gut zugänglich. Dabei kann die muköse Auskleidung von Harnröhre und Harnblase vollständig eingesehen werden, während von den Harnleitern jeweils nur deren Einmündungsöffnung in die Harnblase, Ostium ureteris, optisch überprüft werden kann.^{1,2}

Indikationen für eine Endoskopie der ableitenden Harnwege sind zur differenzialdiagnostischen Abgrenzung von Harnproduktions- und -absatzstörungen gegeben. Auch der Nachweis einer Beimengung von Blut oder Eiter zum Harn, Hämaturie oder Pyurie, oder der unwillkürliche Abgang von Entzündungsflüssigkeiten oder Blut kann Anlass zur Untersuchung sein. Dies gilt beim Hengst ebenso für die Beimengung von Blut oder Eiter zum Ejakulat als Hämo- oder Pyospermie. Weiterhin ist eine Zystoskopie bei transrektal-palpatorischer oder sonographischer Auffälligkeit der Blase im Sinne einer Wandverdickung, Schmerzhaftigkeit oder bezüglich abweichender Konsistenz und Echotextur des Inhaltes angezeigt.

Die Pferde werden vorzugsweise in einem Untersuchungsstand fixiert und zumindest männliche Pferde sollten sediert sein. Dadurch kann auch das Vorlagern des Penis unterstützt oder erleichtert werden. Geeignet ist eine Sedierung mit den α_2 -Adrenozeptor-Agonisten Xylazin und Detomidin, während Romifidin bei der Mehrzahl der Pferde zu einer Retraktion des Penis führt und damit bei dieser Indikation nicht empfehlenswert ist. Berücksichtigt werden muss allerdings, dass die genannten Wirkstoffe die Diurese stimulierend beeinflussen.

Zur Zystoskopie des Pferdes eignen sich flexible Endoskope mit Lichtquelle, als Zubehör werden Luftpumpe und Katheter benötigt. Für männliche Pferde sollte die Endoskoplänge 150 cm möglichst nicht unterschreiten und der Durchmesser nicht mehr als 12 mm betragen.³⁻⁵ Das Endoskop wird aseptisch vorbereitet und unter Verwendung von sterilen Handschuhen geführt.

Beim weiblichen Pferd wird der Schweif eingebunden und zur Seite gelegt. Das äußere Genital und seine Umgebung werden antiseptisch vorbereitet. Nach Einführen der Hand durch das Vestibulum wird das Ostium urethrae externum unmittelbar kaudal des Hymens am Beckenboden aufgesucht und die Endoskopspitze unter Fingerführung eingeführt und vorgeschoben. Dabei liegt die Schleimhaut im Bereich des Musculus sphincter urethrae dem Endoskop eng an.

Beim männlichen Pferd werden die Umgebung des Ostium urethrae externum einschließlich Fossa glandis und Processus urethrae mit einem schleimhautverträglichen Antiseptikum gereinigt. Die Endoskopspitze wird zur Erleichterung des Einführens mit Gleitgel oder Kochsalzlösung benetzt. Die Glans penis wird umfasst, das Endoskop in das Orificium urethrae eingeführt und durch die Urethra vorgeschoben.

5.2 Endoskopische Diagnostik und Biopsie im Rahmen der Zystoskopie

Claus Peter Bartmann, Michael Röcken

Bereits beim Vorschieben des Endoskops unter gleichzeitiger Luftinsufflation wird die Mukosa der Urethra bezüglich ihrer Oberflächenbeschaffenheit und des Vorliegens von Hindernissen beurteilt (**Abb. 5.1**).

Beim männlichen Pferd muss bei der Passage des Endoskops die Umschlagstelle der Harnröhre mit ihrer Einengung, Isthmus urethrae, am Sitzbeinausschnitt, Arcus ischiadicus, durch

6 | Hysteroskopie

Claus Peter Bartmann

In der Reproduktionsmedizin des Pferdes hat die Hysteroskopie einen festen Platz unter den erweiterten Untersuchungstechniken eingenommen. Neben der präzisen Darstellung physiologischer Abläufe, etwa während des Zyklus, können an der Gebärmutter der Stute auch die bei einer klinischen Untersuchung weitgehend verborgenen Abweichungen wie lokale Entzündungsreaktionen, Gebärmutterzysten oder Adhäsionen visualisiert werden. Im Bereich der Hysteroskopie hat sich dabei nach der vorläufigen Verwendung starrer Endoskope der Einsatz flexibler Endoskope bewährt.¹⁻⁴

Über diesen Einsatz als bildgebendes endoskopisches Verfahren von hohem diagnostischem Wert hinaus hat sich die operative Hysteroskopie in der Fertilitätschirurgie des Pferdes als effektive Technik zur minimalinvasiven Therapie der intrauterinen Pathologie entwickelt.⁵⁻⁹ Dabei können die intrauterine Verwendung starrer Instrumente parallel endoskopisch überwacht oder mit größerer Flexibilität über den Arbeitskanal des Endoskops eingeführte Geräte verwendet werden. Zunehmend haben die bei der Frau bewährten intrauterinen thermischen Präparationstechniken auch beim Pferd an Bedeutung gewonnen.

Die Indikation zur diagnostischen Hysteroskopie kann bereits durch die klinische oder sonographische Feststellung einer pathologischen intrauterinen Struktur gegeben sein.^{3,9} Erst durch den Einsatz der diagnostischen Hysteroskopie werden beim Pferd aber auch intrauterine und dabei klinisch oder sonographisch nicht erkennbare Ursachen für die Ätiopathogenese einer Fertilitätsproblematik gefunden. Aus diesem Grund sollte nicht nur bei sonographisch auffälligen Befunden wie abgrenzbaren intrauterinen Flüssigkeitsakkumulationen oder hyperechogenen Spots, sondern gerade bei infertilen und dabei klinisch, sonographisch und mikrobiologisch unauffälligen Stuten die Hysteroskopie zum Konzept der erweiterten Sterilitätsdiagnostik gehören.^{4,10}

Eine gynäkologische Voruntersuchung ist unerlässlich, vor allem auch, um eine Trächtigkeit vor der Hysteroskopie sicher auszuschließen. Neben dieser absoluten Kontraindikation für eine Hysteroskopie stellen infektiös-entzündliche Erkrankungen von Scheide, Muttermund und Gebärmutter eine relative Kontraindikation dar.

Bei sicher klinisch und sonographisch anzuspreekenden Veränderungen wie Endometritiden oder Beeinträchtigungen der Genitalmorphologie ist die Durchführung einer Hysteroskopie nicht die primäre Maßnahme, sondern erst nach therapiebedingtem Abklingen der Entzündungssymptomatik sinnvoll. Bei geeigneter technischer Vorbereitung können sich notwendige minimalinvasive Eingriffe als operative Hysteroskopie einer diagnostischen Hysteroskopie unmittelbar anschließen.

Inzwischen findet die Hysteroskopie auch im Rahmen der instrumentellen Samenübertragung Verwendung. Dabei wird eine reduzierte Spermiodosis unter endoskopischer Überwachung über den Arbeitskanal direkt im Bereich der Einmündung des Eileiters abgesetzt.¹¹

6.1 Diagnostische Hysteroskopie und Probennahme

Diagnostische und operative Hysteroskopien können sowohl im Rahmen stationärer als auch ambulanter Behandlungen an der stehenden, sedierten und im Untersuchungsstand fixierten Stute durchgeführt werden.

6.1.1 Zykluszeitpunkt

Die Wahl eines geeigneten Zykluszeitpunkts hat für das Gelingen einer Hysteroskopie grundlegende Bedeutung.

Um einen ausreichenden intrauterinen Druck aufbauen zu können, muss ein Abfließen größerer Mengen des Distensionsmediums über die Zervix verhindert werden. Dazu reicht beim Pferd mit morphologisch intakter Zervix der Tonus des Muttermundes aus, sofern sich die Stute nicht im Östrus befindet und der Muttermund erschlafft ist. Als geeigneter Zykluszeitpunkt für eine Hysteroskopie hat sich somit vor allem der An- oder Diöstrus erwiesen.^{3,9,12,13} Zu diesem Zeitpunkt verhindert der besonders unter Progesterondominanz straffe Zervixschluss (**Abb. 6.1**) einen ständigen Verlust von Distensi-

Stichwortverzeichnis

- A**
- Abdomen
 - Distension 102
 - (mit) Gas/CO₂ 6
 - Abdominalchirurgie
 - (in) Trendelenburg-Position 5
 - Blutdrucküberwachung 6
 - Hyperkapnie 6
 - Hypoxie 6
 - Abdominalschmerzen
 - chronisch-rezidivierende 136
 - Abszess
 - abdominaler 92
 - Drainieren 86
 - Acepromazin 3
 - Fohlen
 - Wirkung 4
 - Adenom 148
 - Adhäsion 86
 - (beim) Fohlen 143
 - hysteroskopische 174
 - laparoskopische 135
 - alternative Operationsverfahren 140
 - Ergebnisse 139
 - Indikation 136
 - Operationstechnik 137
 - Rezidivneigung 139
 - Risiken 140
 - Untersuchungstechnik 137
 - Prophylaxe 140
 - Adhäsion 92
 - Dissektion 138–139
 - intraabdominale 135
 - intrauterine 169
 - zwischen Colon ascendens und
 - Bauchwand 137
 - zwischen Colon descendens und
 - Mesorchium 136
 - zwischen Harnblase und Dünndarm 136
 - zwischen Mesovar und Jejunum 135
 - zwischen Omentum majus und einem
 - Ovar 137
 - zwischen Uterus und Bauchwand 140
 - Allgemeinanästhesie 2
 - Besonderheiten 5
 - (bei) Fohlen 7
 - Aufwachphase 7
 - Einleitung 7
 - Erhaltung 7
 - Flüssigkeitstherapie 7
 - Inhalationsnarkose 7
 - Prämedikation 7
 - Überwachung 7
 - Voruntersuchung 7
 - Komplikationen 8
 - Risikomanagement 8
 - Operationsfeldkontamination 5
 - Patientenvorbereitung 5
 - Verletzungsrisiko 5
 - Alpha-2-Agonisten 2
 - kardiovaskuläre Nebenwirkungen 8
 - Kombination mit Opioiden 2
 - Kombinationsbeispiele 3
 - Nebenwirkungen 2
 - Wirkungsdauer 3
 - Wirkungseintritt 3
 - Anästhesie
 - Allgemeinanästhesie *siehe dort* 2
 - lokale 2
 - Zwischenfälle 9
 - Anästhetika
 - Lokalanästhetika *siehe dort* 2
 - Anulus vaginalis
 - laparoskopische Darstellung 102
 - Verschluss 131, 143
 - Klammern 131
 - Netzinsatz in den Leistenkanal 131
 - Netz-Implantations-Technik 131
 - Peritoneallappen-Technik 131–132
 - Vernähen 131
 - Arytaenoidektomie 68
 - Aspirationsbronchitis 70–71
 - Atemgeräusch 19, 26, 47–48, 50, 56, 58, 66, 74, 76
 - Atemnot 85
 - Atemwegsobstruktion 77
 - Aufstehphase
 - Sedierung 10
 - Aufwachen
 - zu frühes 10
 - Aufwachphase 7
 - Komplikationen 10
- B**
- Benzodiazepin
 - Kombinationsbeispiele 4
 - Betäubung *siehe* Anästhesie 2
 - Bildschirm 91
 - Biopsie 98
 - Dickdarm 100
 - Dünndarm 100
 - Leber 98
 - Lymphknoten 99
 - Milz 99
 - Nieren 99
 - Punktions- 98
 - (einer) Umfangsvermehrung 101
 - Zäkum 100
 - Biopsiezange 81
 - laparoskopische 81
 - monopolarem Anschlussstück 17
 - Blutstillungsgeräte 91
 - Breitspektrumantibiotika 81, 109
 - Bronchien 77
 - Tumor 78
 - Bupivacain 2
 - Butorphanol 3, 81, 166
 - Wirkung 3
 - (bei) Fohlen 5
 - Butylscopolamin 91
- C**
- Chirurgie-Sauger 81, 83
 - Choanalatresie 23
 - CO₂-Insufflation 84
 - Kontrollgerät 16
 - CO₂-Insufflator 91
 - CO₂-Laser 13
 - Coloskop 11
 - Conchaneurose 19
 - Conchawand
 - laserchirurgisch reseziertes Segment 22
 - Perforation 22
 - Resektion 22
 - Conchazyste 21
 - laserchirurgische Eröffnung 22
- D**
- Darmperforation 93
 - Darmstrangulation 136
 - Detomidin 81, 145
 - Dickdarm
 - Biopsie 100
 - Dioden-Laser 12
 - Drei-Chip-Kamera 16, 91
 - Druse 36
 - Ductus deferens
 - Dissektion 104
 - Koagulation 104
 - Dünndarm
 - Biopsie 100
 - Dysphagie 47, 50, 71
 - Dyspnoe 76
- E**
- Ein-Chip-Kamera 91
 - Elektrokoagulation 12

- Elektrotomie 12
 Endometritis 178
 chronisch therapieresistente 116
 Endometriumzyste
 Ätiopathogenese 169
 breitflächig aufsitzende 172
 dünnwandige
 gestielte 170
 große 171
 hysteroskopische Resektion 169
 klinisch-endoskopisches Erscheinungsbild 170
 Endoskop
 flexibles 81, 145
 starres 81
 Endoskopie
 flexible 11
 starre 15
 Befunddokumentation 16
 Speicherung 16
 endoskopische Schlinge 81
 endoskopischer Stapler 81
 Epiglottektomie 66
 Epiglottis-Entrapment 58, 63
 Epiglottishypoplasie 14, 63
 Epiglottisinjektion 66
 Epiglottis-Retroversion 66
 laserchirurgische Therapie 67
 laufbandendoskopisches Bild 66
 Epistaxis 26, 43, 76
- F**
- Fasszange
 endoskopische 157
 laparoskopische 81
 mit Arretierung 17
 Fenpipiramid 3
 Fensterung
 transnasale 21
 Fibrom 148
 Flunixin-Meglumin 91
 Fohlen
 Adhäsiolyse 143
 Harnblasenruptur 149
 Laparoskopie 142
 Leistenbruch 143
 Nabelstrukturen
 laparoskopische Resektion 142
 persistierender Urachus 142
- G**
- Gastroskop 11
 Gaumensegel
 Aufwölbung 56
 Dorsalverlagerung 50, 63
 Hochschlagen 50
 Implantat-Injektion 52
 Laserkoagulation 51
 Gaumenspalte 54
 Injektionsimplantat 55
 Gebärmutter *siehe* Uterus 116
 Gefäßversiegelungssystem 81
 Genitaltrakt
 Probleme 92
- Gewichtsverlust
 chronischer 92
 Granularzelltumor 79
- H**
- Hämaturie 145
 leistungsinduzierte 154
 Hämospemie 145
 Harnblase
 Entzündung 149
 Erkrankungen 149
 extrakorporal vorgelagerte
 Zystotomie 157
 insufflierte
 transendoskopische Ansicht 147
 Laparoskopie
 Indikation 149
 muköse Auskleidung 145
 Perforation 146
 Polyp 148
 Ruptur 142, 146, 149
 Fohlen 149
 Stein 148–149, 152
 Lithotripsie 154
 Tumor 148
 transendoskopische Darstellung 148
 Harninkontinenz 13
 Harnleiterstein 148
 Harnröhre
 muköse Auskleidung 145
 Stein 148
 Wand
 Zusammenhangstrennung 147
 Harnwege
 Endoskopie 145
 Indikation 145
 Hemiplegia laryngis 67
 Hemithorax
 links
 Thorakoskopie 82–83, 85–86
 rechts
 Thorakoskopie 83–85
 Hengstverhalten
 Änderung 106
 anhaltendes 111
 unerwünschtes 104
 Hernia diaphragmatica 86
 laparoskopische Darstellung 87
 thorakoskopische Darstellung 88
 Ursachen 89
 Verschluss
 intrathorakale Einzelheft-Naht 88
 thorakoskopischer 88
 Hernia inguinalis 130
 klinische Symptome 130
 Vorkommen 130
 Hernia spatii lienorenalis 124
 Herniorrhaphie
 laparoskopische 130
 thorakoskopische 86
 Hochfrequenzchirurgie 17
 Gerät 12
 Grundlagen 12
 Schaltungstechniken 12
- Hoden
 Fixierung mit endoskopischer
 Greifzange 122
 intraabdominaler
 transrektale Doppler-sonographische
 Darstellung 121
 Präparationstechnik 17
 vollständig abdominaler kryptorchider
 extrakorporale Vorlagerung 108
 laparoskopische Darstellung 107
 vollständig intraabdominal abgesetzter
 Extraktion 109
 Husten 47, 70–71, 85
 Hyaluronsäure 13
 Hydronephrose 159
 Hyperplasie
 follikuläre der Pharynxschleimhaut 48
 Hypertension 9
 Hypotension 9
 Hypoxämie 8
 Hypoxie 8
 Hysteroskopie 165
 diagnostische 165
 Ausrüstung 166
 Indikation 165
 Komplikationsquelle 168
 Patientenvorbereitung 166
 Untersuchung 166
 Uterusdistension 166
 Zykluszeitpunkt 165
 Nachbehandlung 178
 operative 165, 169
 hysteroskopische Adhäsiolyse 174
 hysteroskopische Resektion von
 Endometriumzysten 169
 Indikation 169
 postoperative Fertilität 178
 Resektion intrauteriner Tumoren
 177
 Septumdissektion 174
 Wundheilung 178
 Risiken 179
- I**
- Injektionstherapie 13
 Insufflator
 CO₂- 91
 Luft- 91
 Isofluran 7
 ITT-Lichtleitersonde 13
- K**
- Kamera 16
 Drei-Chip-Kamera 16, 91
 Ein-Chip-Kamera 91
 Kanüle 16
 Kastration 102
 (in) Rückenlagerung 105
 (Zugang) stehendes Pferd 102
 Kaustörung 47
 Kehlkopfchondropathie 71
 Kehlkopflähmung 67
 Ketamin 7
 Kombinationsbeispiele 4

- Kolik
 chronisch rezidivierende 92
 Kollagen 13
 Kolonresektion
 partielle 124
 Kolontorsion
 rezidivierende
 Prävention 129
 Kolonverlagerung
 Prävention 123
 Kolopexie 124, 129
 Kryptorchismus 107
 (Zugang in) Rückenlagerung 109
 Anästhesie 109
 chirurgisches Vorgehen 109
 Equipment 109
 Komplikationen 110
 Nachuntersuchungen 110
 Nahrungskarenz 109
 Patientenvorbereitung 109
 (Zugang) stehendes Pferd 107
 abdominaler 107
 beidseitiger 109
 inguinaler 109
- L**
 Laparoskop 15, 91
 Laparoskopie 15, 91
 Adhäsiolyse *siehe auch dort* 135
 Biopsie *siehe auch dort* 98
 Diagnostik 92
 Durchführung 91
 endoskopische Verfahren bei Neonaten
siehe auch unter Neonaten 142
 (bei) Fohlen 142
 Herniorrhaphie 130
 Indikation 92
 Instrumente 16
 Kastration *siehe auch dort* 102
 Kolonverlagerung
 Prävention 123
 Kontraindikation 93
 Kryptorchismus *siehe auch dort* 107
 Ovariectomie *siehe auch dort* 112
 Ovariohysterektomie *siehe auch dort* 116
 Pseudohermaphroditismus *siehe auch dort* 120
 stehendes Pferd 91
 Ultraschall
 intraabdominaler *siehe unter* Ultraschall 93
 Laparotomie 87, 89
 Laparozystotomie 156
 mediane 154
 parainguinale 154
 Laryngoplastik 68
 Komplikationen 71
 Larynx 56
 Stenose 76
 Granulationsgewebe 76
 Verlegung 56
 Laserchirurgie 12, 17
 Kontakt-Verfahren 13
 Non-Kontakt-Verfahren 13
- Leber
 Biopsie 98
 Ultraschall 95
 Leiomyom 116
 Leiomyosarkom 116
 Leiste
 laparoskopische Ansicht 132
 Leistenbruch *siehe auch* Hernia
 inguinalis 130, 142
 (beim) Fohlen 143
 Leistungseinbruch 76
 Levomethadon 3, 81, 166
 Wirkung 3
 Lichtquelle 16, 91
 Lidocain 2, 83
 Lithotripsie 154
 Stoßwellenlithotripsie *siehe dort* 154
 L-Methadon *siehe* Levomethadon 3
 Lobektomie
 partielle 86
 Lokalanästhesie 2
 Lokalanästhetika
 Eigenschaften 2
 Wirkungsdauer 2
 Luftinsufflator 91
 Luftsack 36
 Abszess 36
 Empyem 36
 Faltenresektion 40
 Fensterung 39
 Konkrement 36–37
 Zerkleinerung 38
 Mykose 43
 Tympanie 36, 39
 Überblähung 39
 Lymphknoten
 Biopsie 99
 Lymphosarkom 148
- M**
 Magen
 Ultraschall 97
 Magen-Darm-Trakt
 Ultraschall 97
 Mandibularlymphknoten
 Vergrößerung 19
 Mandrin 15
 Meningitis 19
 Mepivacain 2
 Mesometrium
 Dissektion 117
 Mesorchium
 laparoskopische Darstellung 102
 Mesovar
 Dissektion 113–114, 117
 Meteorismus 93
 Milchsäure 13
 Milz
 Biopsie 99
 Ultraschall 95–96
 Milz-Nieren-Raum
 Verschluss
 konventioneller chirurgischer 124
 laparoskopischer 124
- Myektomie 50, 63
 Myxofibrom 31
 Myxomalacia concharum 21
- N**
 Nabelentzündung 142
 Nabelstrukturen beim Fohlen
 laparoskopische Resektion 142
 Nadelhalter 16
 laparoskopischer mit Arretierung 17
 Narkose *siehe* Anästhesie 9
 Nasenausfluss 26, 47
 Nasengänge
 Einengung 21
 Nasenhöhlen 19
 Umfangsvermehrung 26
 Zubildungen 30
 Nasennebenhöhlen 19
 Empyem 21, 33
 Umfangsvermehrung 26
 Zubildungen 30
 Nasen-Rachen-Spray 48
 Nasopharynx 47
 Nd:YAG-Laser 12–13
 Neonaten *siehe auch* Fohlen
 endoskopische Verfahren 142
 Indikation 142
 Neoplasie 92
 Nephrektomie
 endoskopisch gestützte 159
 Indikation 159
 Nephrolithiasis
 obstruktive 159
 Nerv-Muskeltransplantation 68
 nichtsteroidale Antiphlogistika 81, 109
 Nieren
 Abszess 159
 Biopsie 99
 Neoplasie 159
 Ultraschall 96–97
- O**
 Oesophagus
 Erkrankung 86
 Opioide 2–3
 Kombinationsbeispiele 3
 Wesensänderungen 3
 Wirkung 3
 Oropharynx 47
 Fremdkörper 47
 Ovar
 extrakorporale Vorlagerung 118
 laparoskopische Darstellung 112
 Präparationstechnik 17
 Ovarialtumor
 Exstirpation 115
 Größenreduktion 113
 laparoskopischer Situs 113
 Mobilisation 114
 Ovariectomie 112, 120
 NOTES-Methode 114
 (Zugang in) Rückenlagerung 114
 (Zugang) stehendes Pferd 112

Ovariohysterektomie
 Indikation 116
 laparoskopisch gestützte 116

P

Papillom 148
 Papillotom 12
 monopolares 60
 Penis
 Hypospadie 120
 Perikard
 Flüssigkeitsansammlungen
 Drainieren 86
 Perikardfenestration 86
 Peritonitis
 bakterielle 93
 postoperative 152
 Pharynx
 Fremdkörper 47
 Zyste 56
 Phenothiazine 2–3
 Fohlen
 Wirkung 4
 Wirkungsdauer 3
 Pilzgranulom 44
 Plattenepithelkarzinom 148
 Pleura
 Flüssigkeitsansammlungen
 Drainieren 86
 Pleuralspalt
 Flüssigkeitsansammlungen 84
 Plica aryepiglottica
 axiale Deviation 74
 laufbandendoskopisches Bild
 75
 Pneumothorax 84
 Absaugung 89
 artifizierlicher 87
 bilateraler 84–85
 Pollakisurie 154
 Polypektomieschlinge 12
 Polytetrafluorethylen 13
 Propofol 7
 Pseudohermaphroditismus
 alternative Operationsverfahren
 123
 endoskopische Operationstechniken
 120
 Indikation 121
 Operationstechnik 122
 transendoskopische Sicht in die Becken-
 höhle 121
 Punktionsbiopsie 98
 Pyelonephritis
 einseitige 159
 Pyometra 116
 Pyospermie 145
 Pyurie 145

R

Reflux
 oesophagealer 13
 vesico-uretraler 13
 Romifidin 81, 145

S

Samenstrang
 Dissektion 102, 104, 106
 Samenübertragung
 instrumentelle 165
 Sand'sche Krankheit 21
 Saugpumpe 11
 Schädel
 Auftreibung 21
 Deformation 19
 Umfangsvermehrung 19
 Schere 16, 81
 laparoskopische mit Wellenschliff
 17
 Schließmuskelfunktion
 Unterstützung 13
 Schraubtrokar 15
 Sedierung 2
 adultes Pferd 4
 (in) Aufstehphase 10
 Dauer 2
 Fohlen 4
 Dosierung 4
 Intensität 2
 Risikomanagement bei Komplikationen
 8
 stehendes Pferd 2
 Abwehrbewegungen 8
 Dosierung 4
 Komplikationen 8
 Niedergehen 8
 Patientenvorbereitung 2
 Stoffgruppen 2
 Unterbrechung 85
 Septumdissektion 174
 Sevofluran 7
 Siebbeinhämatom
 progressives 26
 Anzeichen 26
 Ausdehnung 26
 Größe 26
 Resektionsversuch 27
 Rezidive 29
 Sinusitis 33
 Sinuskopie 28
 Sklerosierungsnadel 14
 Sonographie *siehe auch* Ultraschall
 interventionelle 93
 intraoperative 93
 laparoskopische 93–94
 perkutane 94
 Spülpumpe 11
 Staphylektomie 50, 63
 Stimmbandfunktion
 Wiederherstellung 13
 Stoßwellenlithotripsie 154
 transurethrale endoskopisch assistierte
 elektrohydraulische 154, 156
 Strangurie 154
 Streptokokken 36
 Subepiglottiszyste 56
 hochfrequenzchirurgische Resektion
 57–58

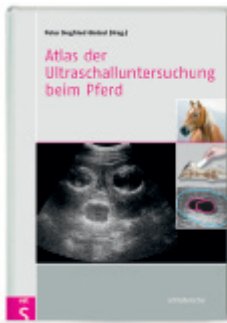T

Taststab 16
 laparoskopischer 17
 Tetanusprophylaxe 81
 Thorakoskop 15
 Thorakoskopie 6, 15, 81, 89
 (zur) Diagnosesicherung 81
 diagnostische 81
 chirurgisches Vorgehen 81
 Equipment 81
 Komplikationen 85
 Nachuntersuchungen 84
 pathologische Befunde 85
 Patientenvorbereitung 81
 Hemithorax
 links 82–83, 85–86
 rechts 83–85
 Lungenkollaps 84
 rechtsseitige 83
 Thorakotomie 6
 Thoraxchirurgie 6
 Beatmung 6
 videoassistierte 86
 thorakoskopische Herniorrhaphie
 86
 Thoraxverletzung 86
 Trachea 77
 Fremdkörper 77
 Granulom 77
 Stenose 77
 Tracheotomie 36, 77
 Transendoskopie 11
 Instrumentarium 11
 Trokar 15, 81
 Schraub- 15
 Trokarhülle 81
 Tubenkanalverengung 36
 Tumor
 laparoskopische Biopsie 92

U

Ultraschall *siehe auch* Sonographie
 endoluminaler 93
 intraabdominaler 93
 Untersuchungsgeräte 94
 Untersuchungstechnik 94
 Leber 95
 Magen 97
 Magen-Darm-Trakt 97
 Milz 95–96
 Nieren 96–97
 Ultraschallsonden
 Kenndaten 94
 Umfangsvermehrung
 Biopsie 101
 Unruheerscheinungen 85
 Urachus
 Fistel 142
 persistierender beim Fohlen 142
 Ureter
 ektopischer 159
 Ureterolith 148
 Ureterolithiasis
 obstruktive 159

- Urethra
 transendoskopische Ansicht 146
Urethrolith 148
Urethroskopie 145
Urethrotomie 154
 perineale 154
Urozystolith 148
Uterus
 Anomalie
 kongenitale 116
 bakterielle Kontamination 178
 Distension 166
 extrakorporale Vorlagerung 118
 Neoplasie 116
 Ruptur 116
 transendoskopische Untersuchung 170
 Tumor 169
 hysteroskopische Resektion 177
- Verletzung 116
Verwachsungen 174
 Klassifikation 174
Wandschichten
 thermische Alteration 173
Wundheilung 178
Zyste 169
 fertilitätschirurgische Maßnahmen
 174
- V**
Venenverweilkatheter 2
Ventrikulektomie 68
Ventrikulordektomie 68–69
Videosystem 11, 91
- X**
Xylazin 7, 145
- Z**
Zäkum
 Biopsie 100
Zange 16
 Biopsiezange *siehe dort* 16
 bipolare laparoskopische 17
 Fasszange *siehe dort* 81
Zitzenkanüle 81
Zwerchfellhernie 86
Zystolith
 isolierter 154
Zystolithiasis 154
Zystoskopie 145
 Biopsie 145
 endoskopische Diagnostik 145
Zystotomie
 laparoskopisch assistierte 154–156
 pararektale 154



Peter Siegfried Glatzel (Hrsg.)

Atlas der Ultraschalluntersuchung beim Pferd

2010. 252 Seiten, 765 Ultraschallbilder, Farbfotos und Zeichnungen, Hardcover
ISBN 978-3-89993-059-7

€ 139,00

»Nicht nur Pferdepraktiker haben mit diesem Atlas eine wertvolle Hilfe für die Ultraschalluntersuchung zur Hand, auch für Studenten ist das Werk durch den exzellenten didaktischen Aufbau überaus empfehlenswert!«

Der Praktische Tierarzt



Dirk Berens v. Rautenfeld (Hrsg.) | Christina Fedele

Lymphologie und Manuelle Lymphdrainage beim Pferd

Indikationen | Therapie | Prävention

2011. 228 Seiten, 276 Abbildungen, 21 Tabellen, Hardcover

ISBN 978-3-89993-085-6

€ 89,00

»Dieses Lehrbuch muss schon als Klassiker angesehen werden.«

Tierärztliche Umschau



Jürgen Althaus | Hermann Josef Genn

Die Kaufuntersuchung des Pferdes

Medizinischer und juristischer Leitfaden

2011. 120 Seiten, 121 Abbildungen, Hardcover

ISBN 978-3-89993-075-7

€ 69,00

»Die Kaufuntersuchung des Pferdes ist anspruchsvoll, informativ und detailliert.«

St. Georg



Franz Ellendorff

Leistungstraining für das Pferd

Biologie und Trainingsprinzipien

2010. 112 Seiten, 90 Grafiken, Hardcover

ISBN 978-3-89993-072-6

€ 59,90

»Jeder Tierarzt und darüber hinaus alle Personen, die Pferdesport betreiben, profitieren von diesem Buch, wenn es darum geht, die Prinzipien eines effizienten und pferdeschonenden Trainings darzustellen.«

hundkatzeperferd

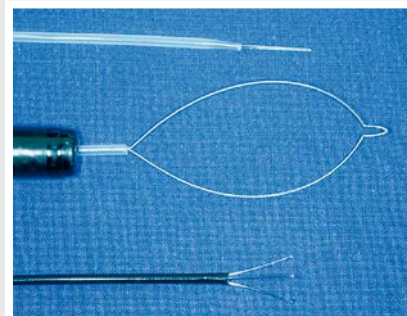
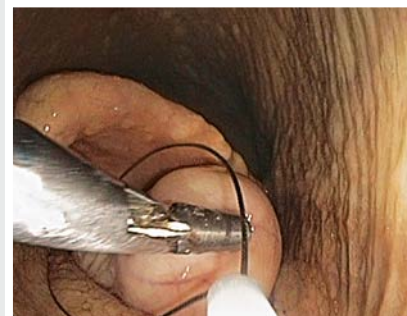
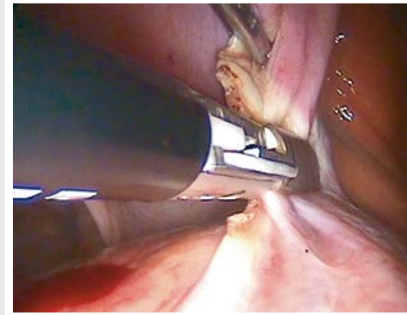
Endoskopische Chirurgie in Bild und Text

Dieser umfangreich illustrierte Bild-Text-Atlas präsentiert die aktuellen minimalinvasiven Operationsverfahren beim Pferd.

Die Autoren beschreiben umfassend und praxisorientiert die minimalinvasiven OP-Techniken. Ausführlich gehen sie auch auf die methodischen Grundlagen ein: Besonderheiten der Anästhesie, Auswahl der Instrumente sowie den Einsatz starrer oder flexibler Endoskope.

Rund 320 hochwertige Abbildungen illustrieren das Instrumentarium, chirurgische Techniken sowie den Ablauf jeder Operation. Alle OP-Verfahren werden hinsichtlich ihrer Indikationen sowie der Vor- und Nachteile beschrieben, dabei wird auch der Vergleich mit konventionellen chirurgischen Techniken diskutiert. Die praxisnahen Darstellungen erleichtern dem chirurgischen Einsteiger die ersten Schritte und ermöglichen dem fortgeschrittenen Chirurgen einen Methodenvergleich.

Ihr idealer Begleiter für die chirurgische Weiterbildung und den klinischen Alltag in der endoskopischen Pferde-Chirurgie.



ISBN 978-3-89993-665-0



9 783899 936650

vet

