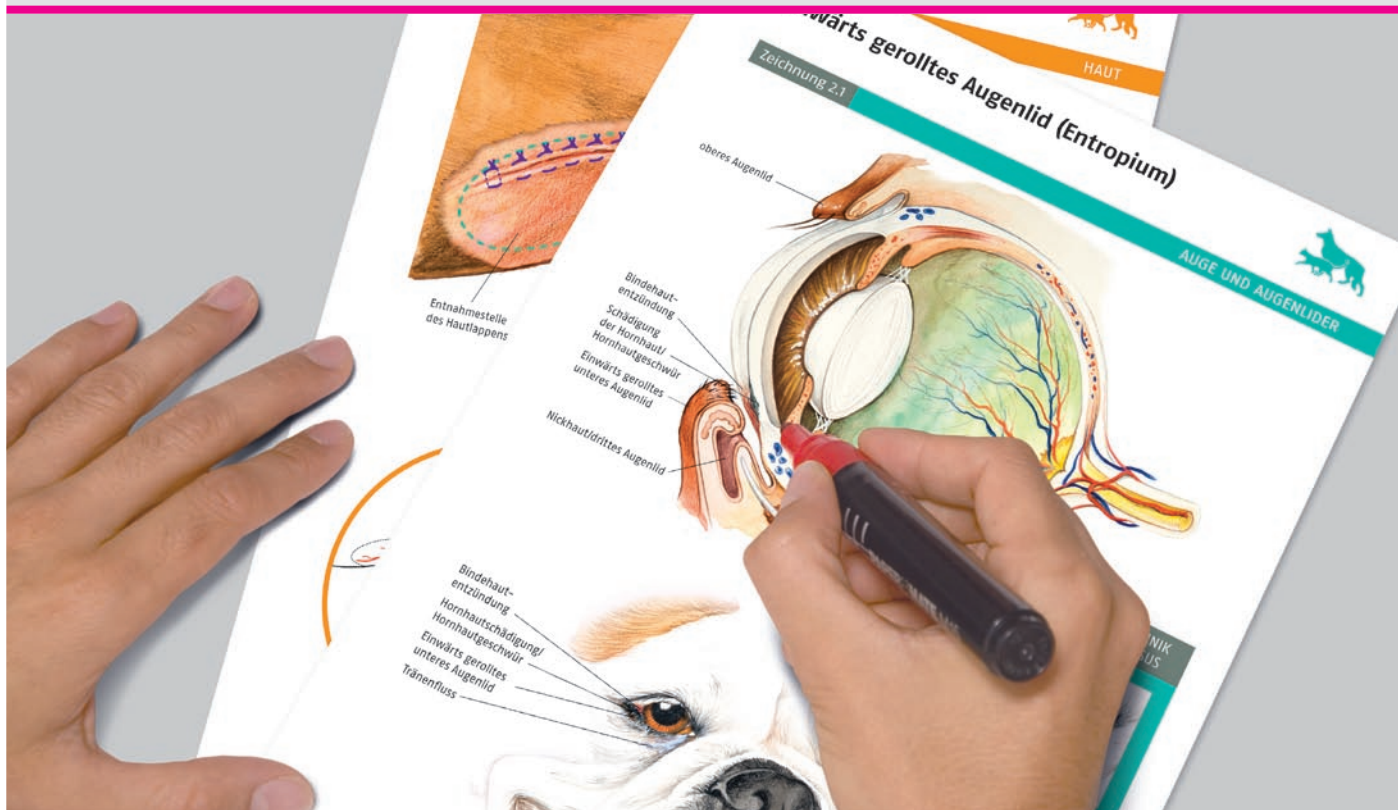


Demonstrationstafeln für die Kleintierpraxis

Chirurgie

laminiert
beschreibbar
abwischbar



Bildmaterial für die Kommunikation
zwischen Tierarzt und Tierbesitzer

schlütersche

vet



Demonstrationstafeln für die Kleintierpraxis

Chirurgie

Ins Deutsche übertragen von
Prof. Dr. Sabine Kölle, München

Inhalt

1

HAUT

- 1.1 Hautlappenplastik
- 1.2 Maschentransplantat der Haut

2

AUGEN UND AUGENLIDER

- 2.1 Einwärts gerolltes Augenlid (Entropium)
- 2.2 Ausstülpung des unteren Augenlids (Ektropium)
- 2.3 Vorfall der Nickhautdrüse
- 2.4 Vorfall des dritten Augenlids (Nickhautprolaps)
- 2.5 Katarakt
- 2.6 Hornhautgeschwür

3

OHR UND OHRMUSCHEL

- 3.1 Resektion des Gehörgangs
- 3.2 Osteotomie der Bulla tympanica
- 3.3 Othämatom

4

BAUCHHÖHLE

- 4.1 Anatomie der Bauchhöhle (Hund)
- 4.2 Anatomie der Bauchhöhle (Katze)
- 4.3 Nabelbruch
- 4.4 Leistenbruch

5

VERDAUUNGSAPPARAT

- 5.1 Gesunde Zähne des Hundes
- 5.2 Gesunde Zähne der Katze
- 5.3 Zahnstein und Erkrankungen des Zahnhalteapparates
- 5.4 Wurzelspitzenabszess
- 5.5 Oronasale Fistel und Gaumenspalte
- 5.6 Fremdkörper in der Speiseröhre
- 5.7 Einengung der Speiseröhre (Stenose)

- 5.8 Aussackung der Speiseröhre (Diverticulum)
- 5.9 Hiatushernie
- 5.10 Persistierender rechter Aortenbogen
- 5.11 Fremdkörper im Magen, Eröffnung des Magens (Gastrotomie)
- 5.12 Magendilatation, Magendrehung, Fixierung des Magens (Gastropexie)
- 5.13 Fremdkörper im Darm, Eröffnung des Darms (Enterotomie), Entfernung von Teilen des Darms (Enterektomie)
- 5.14 Invagination des Darms
- 5.15 Darmdrehung/Torsion
- 5.16 Megacolon
- 5.17 Entzündung/Verstopfung der Analdrüsen
- 5.18 Perinealhernie
- 5.19 Perianalfisteln
- 5.20 Vorfall des Mastdarms
- 5.21 Lebertumor, teilweise Entfernung von Leberlappen (Lobektomie)
- 5.22 Gallensteine (Cholelithiasis)

6

ENDOKRINES UND HÄMOLYMPHATISCHES SYSTEM

- 6.1 Nebennierentumor, Entfernung der Nebenniere
- 6.2 Tumor der Hirnanhangsdrüse (Hypophysentumor)
- 6.3 Abszesse, Pseudozysten und Tumoren der Bauchspeicheldrüse (Pankreas), Entfernung des Pankreas
- 6.4 Überfunktion der Schilddrüse bei der Katze (Hyperthyreose), Entfernung der Schilddrüse
- 6.5 Milzdrehung
- 6.6 Bösartiger Tumor der Milz (Hämangiosarkom), Entfernung der Milz

7

HARN- UND GESCHLECHTSTRAKT

- 7.1 Ektopischer Harnleiter
- 7.2 Nierensteine, Steine im Harnleiter, Blasensteine (Urolithiasis)
- 7.3 FLUTD (untere Harnwegserkrankung der Katze)
- 7.4 Entfernung von Eierstöcken und Gebärmutter (Ovariohysterektomie)
- 7.5 Entfernung der Hoden bei Hund und Katze (Kastration)
- 7.6 Kaiserschnitt
- 7.7 Tumor, Abszess, Hyperplasie der Vorsteherdrüse (Prostata), Entfernung der Prostata
- 7.8 Tumor der Milchdrüse, Entfernung der Milchdrüse
- 7.9 Eitrige Entzündung der Gebärmutter (Pyometra)

8

HERZ-KREISLAUF-SYSTEM

- 8.1 Fehlender Verschluss des Ductus arteriosus
- 8.2 Pulmonalstenose
- 8.3 Aortenstenose
- 8.4 Ventrikelseptumdefekt
- 8.5 Fallot-Tetralogie
- 8.6 Bösartiger Gefäßtumor (Hämangiosarkom), Herzbeutelerguss

9

ATMUNGSTRAKT

- 9.1 Trachealkollaps
- 9.2 Lungentumor, Entfernung von Teilen der Lungenlappen
- 9.3 Pleuralerguss, Drainage
- 9.4 Zwerchfellhernie
- 9.5 Thymom

10

BEWEGUNGSAPPARAT

- 10.1 Fixateur externe
- 10.2 Drahtcerclage
- 10.3 Marknagel
- 10.4 Zuggurtung
- 10.5 Innere Fixation mit Schrauben und dynamischen Kompressionsplatten (DCP-Platten)
- 10.6 Ruptur des vorderen Kreuzbandes
- 10.7 TPLO (Tibial plateau levelling osteotomy)
- 10.8 TTA (Tibial tuberosity advancement)
- 10.9 Keilförmige Osteotomie des Schienbeins
- 10.10 Extrakapsulärer (fabellotibialer) Bandersatz
- 10.11 Hüftgelenksdysplasie, Dreifachosteotomie des Beckens
- 10.12 Osteochondrosis dissecans (OCD)
- 10.13 Bandscheibenvorfall, Entfernung des Wirbelbogens (Laminektomie)
- 10.14 Isolierter Processus anconaeus, Ellbogendysplasie
- 10.15 Fragmentierter Processus coronoideus medialis (FMCP)
- 10.16 Arthroskopie des Kniegelenks
- 10.17 Ersatz des Hüftgelenks (Hüftgelenksprothese)
- 10.18 Meniskusläsion
- 10.19 Kniescheibenluxation

Vorwort

In den letzten Jahren ist deutlich geworden, dass Tierbesitzer immer mehr von Tierärzten verlangen und erwarten, dass sie detaillierte Informationen über die Erkrankung ihres Tieres sowie über die geplante Therapie erhalten.

Graphische und audiovisuelle Medien nehmen in unserer Gesellschaft einen immer größeren Stellenwert als Hilfsmittel in der Kommunikation ein. Mündliche Erklärungen, die mit der Demonstration von Zeichnungen kombiniert werden, machen den Wissenstransfer leichter und schneller und verbessern das Verständnis und Verinnerlichung der gehörten Informationen.

Bei einem Tierbesitzer verursacht die Aussicht, dass ihr Tier operiert werden muss, Stress und Angst. Dieser Atlas soll dazu beitragen, die Ursachen der Erkrankung des Tieres und die geplante Therapie zu erklären, so dass der Patientenbesitzer ein grundlegendes Verständnis vermittelt bekommt – dies erzeugt Vertrauen und befähigt den Tierbesitzer, eine auf Informationen basierende Entscheidung zu treffen.

Dieses Buch findet das richtige Gleichgewicht zwischen technischer Detailbeschreibung mit der präzisen Darstellung anatomischer und pathologischer Gegebenheiten und leichter Verständlichkeit und Motivation für den Tierbesitzer.

Zusätzlich ermöglicht das spezielle Papier mit abwischbarer Oberfläche, auf dem dieser Atlas gedruckt ist, dass Erklärungen und Zeichnungen eingefügt und wieder entfernt werden können.

Insgesamt soll dieses Buch ermöglichen, das Vertrauensverhältnis zwischen Tierarzt und Tierbesitzer durch eine klare und präzise Kommunikation zu verbessern.

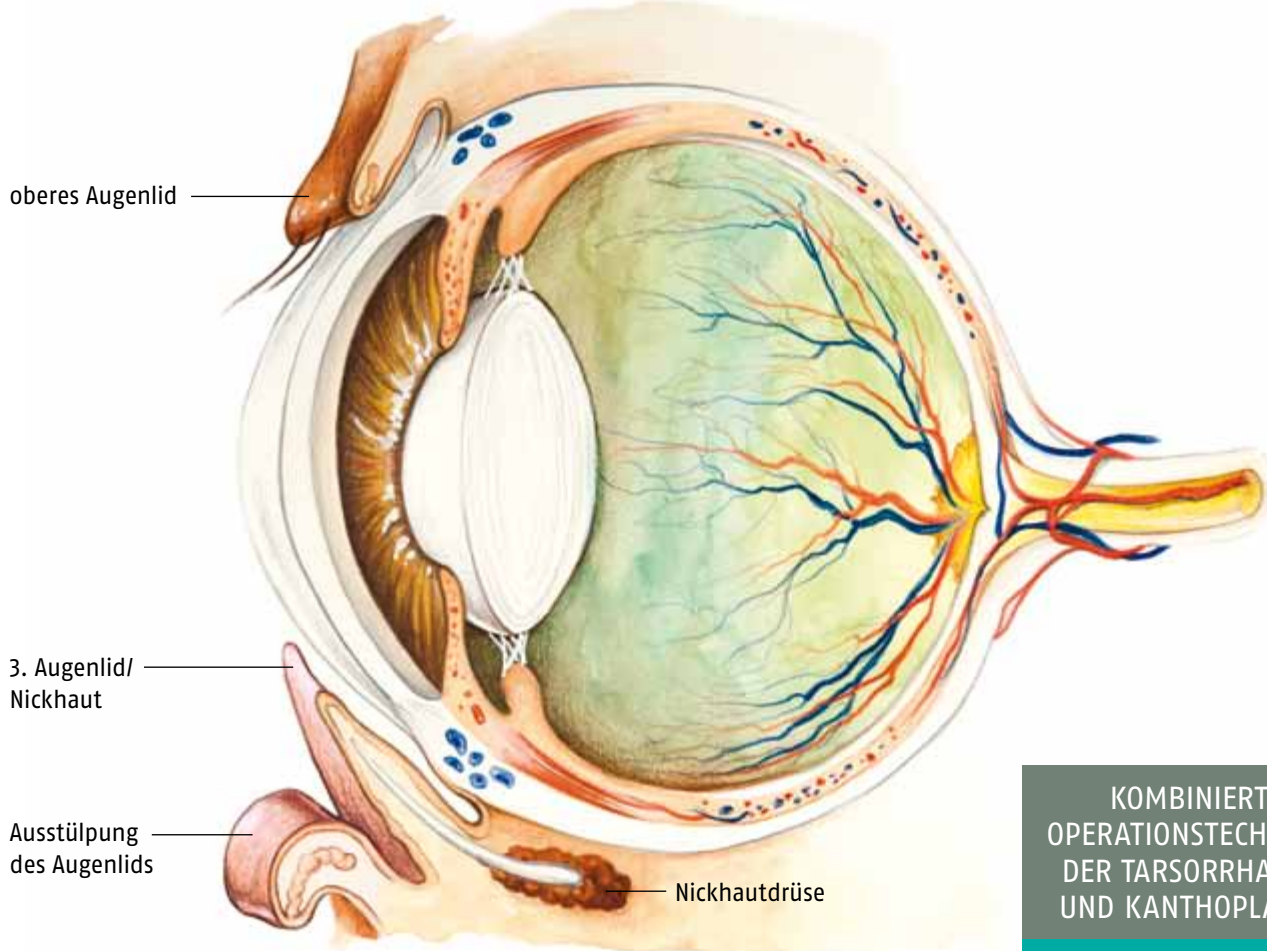
José Rodríguez Gómez
Tierarzt

Ausstülpung des unteren Augenlids (Ektropium)

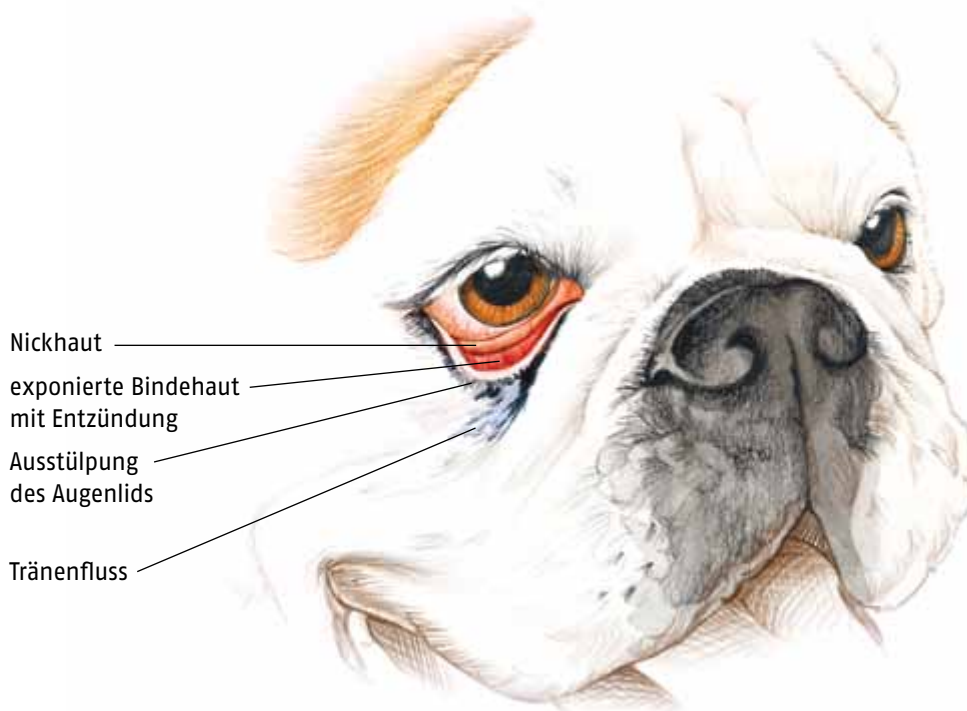
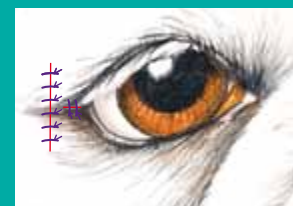
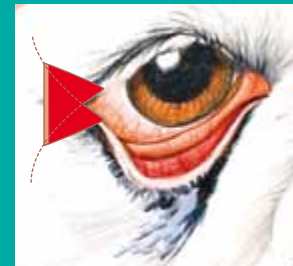


Zeichnung 2.2

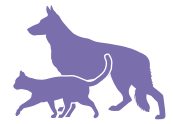AUGE UND AUGENLIDER



KOMBINIERTE
OPERATIONSTECHNIKEN
DER TARSORRHAPHIE
UND KANTHOPLASTIK



Nabelbruch



Zeichnung 4.3

BAUCHHÖHLE

M. rectus abdominis
(gerader Bauchmuskel)

M. transversus abdominis

M. obliquus externus abdominis (äußerer schiefer Bauchmuskel)

weiße Linie

ringförmige Öffnung am Nabel

inkarzerierte Darmschlingen

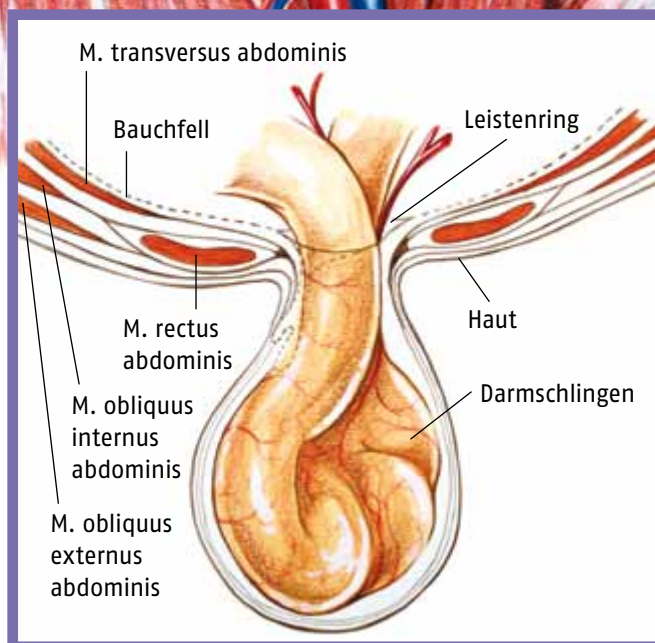
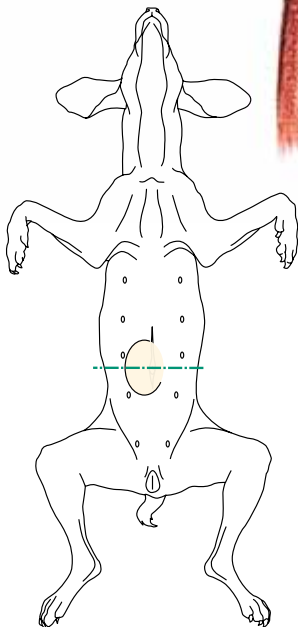
M. obliquus abdominis internus (innerer schiefer Bauchmuskel)

Bruchsack

großes Netz

A., V. und N. femoralis

Leistenring



Fremdkörper im Darm, Eröffnung des Darms, Entfernung von Teilen des Darms



Zeichnung 5.13

VERDAUUNGSAPPARAT

Eröffnung des Darms
(Enterotomie)

erweiterter
und gestauter
Darmabschnitt

Entfernung von Teilen des Darms
(Enterektomie)

Darm-
klemmen

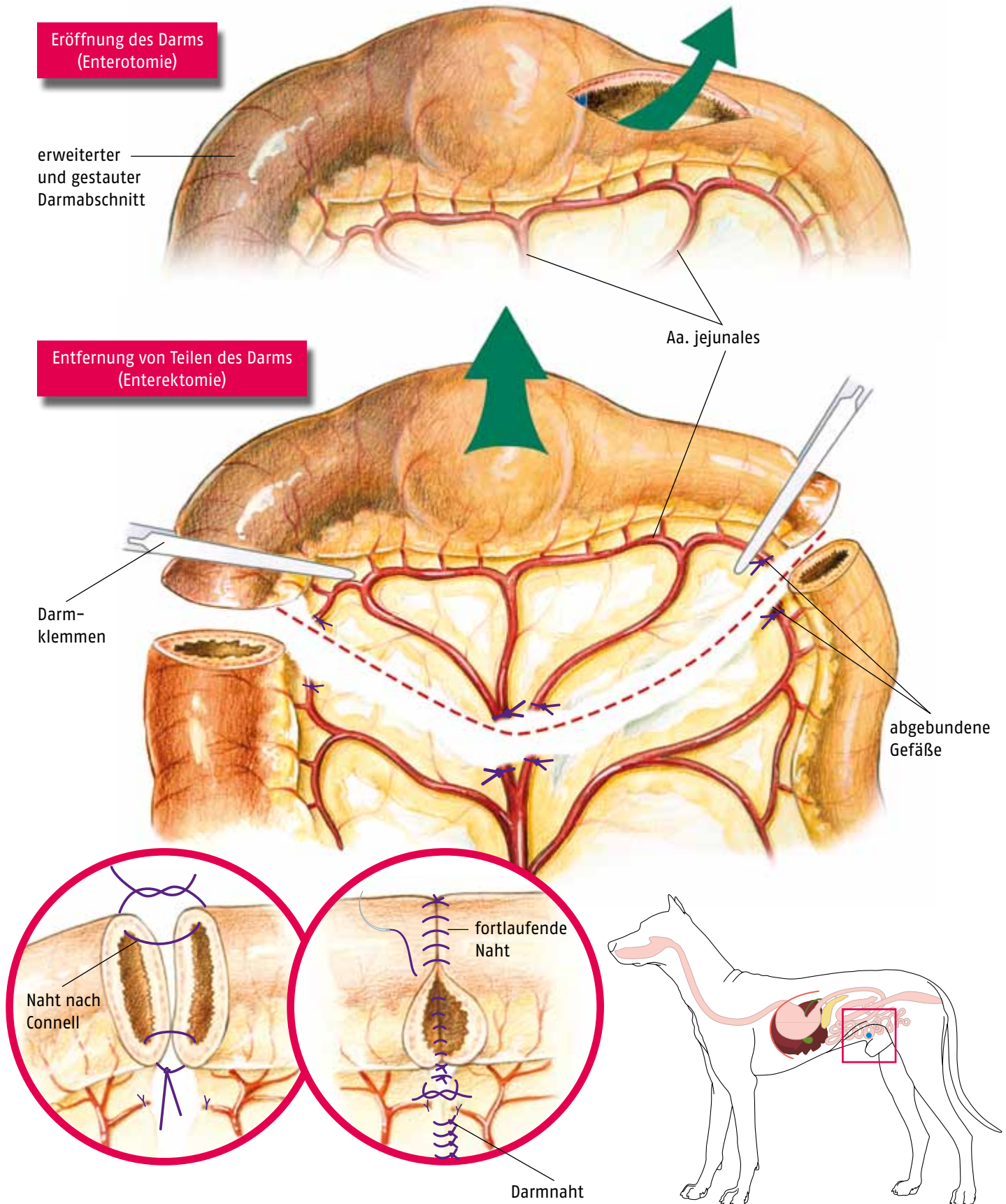
Aa. jejunales

abgebundene
Gefäße

Naht nach
Connell

fortlaufende
Naht

Darmnaht

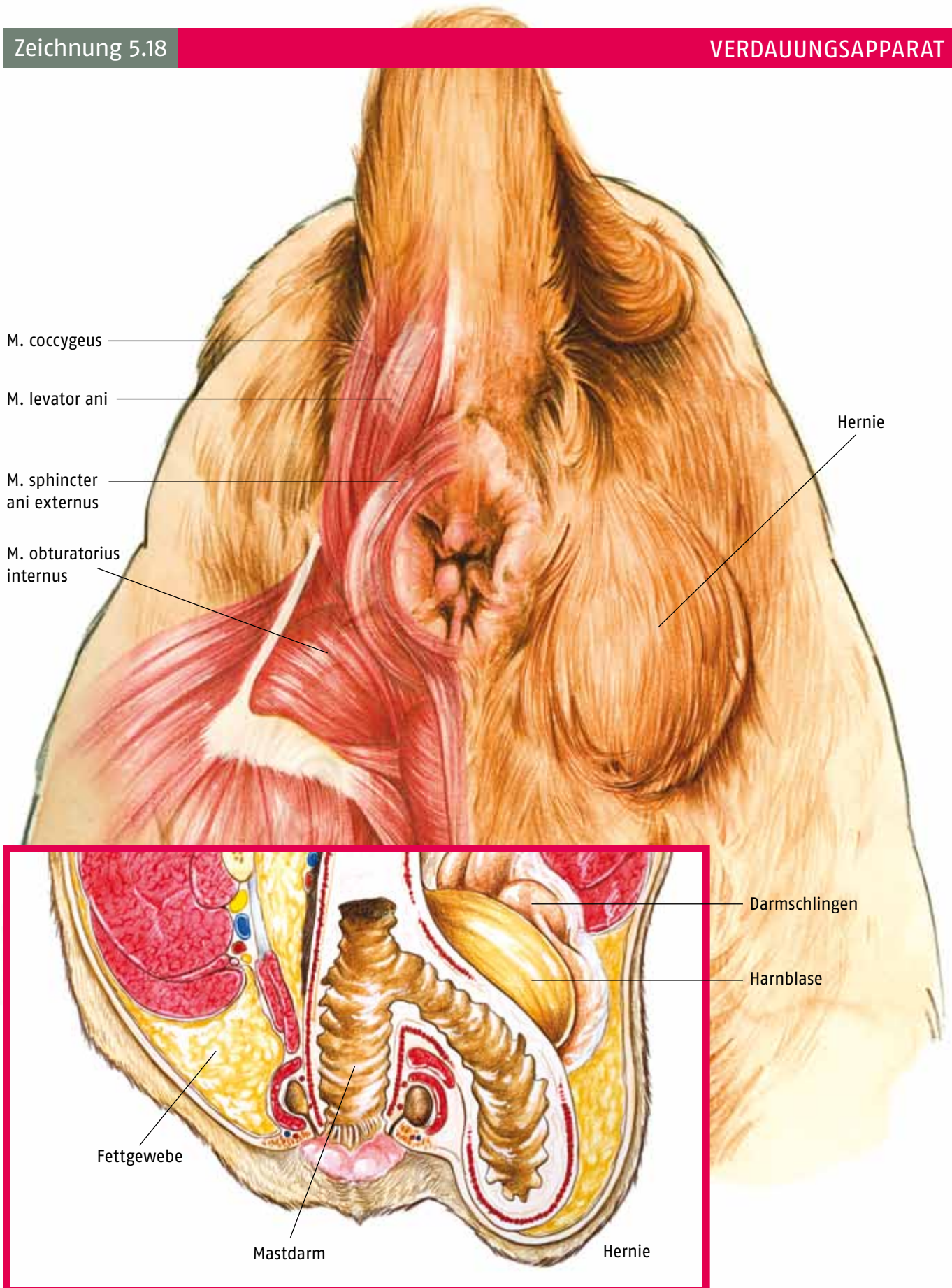


Perinealhernie



Zeichnung 5.18

VERDAUUNGSAPPARAT

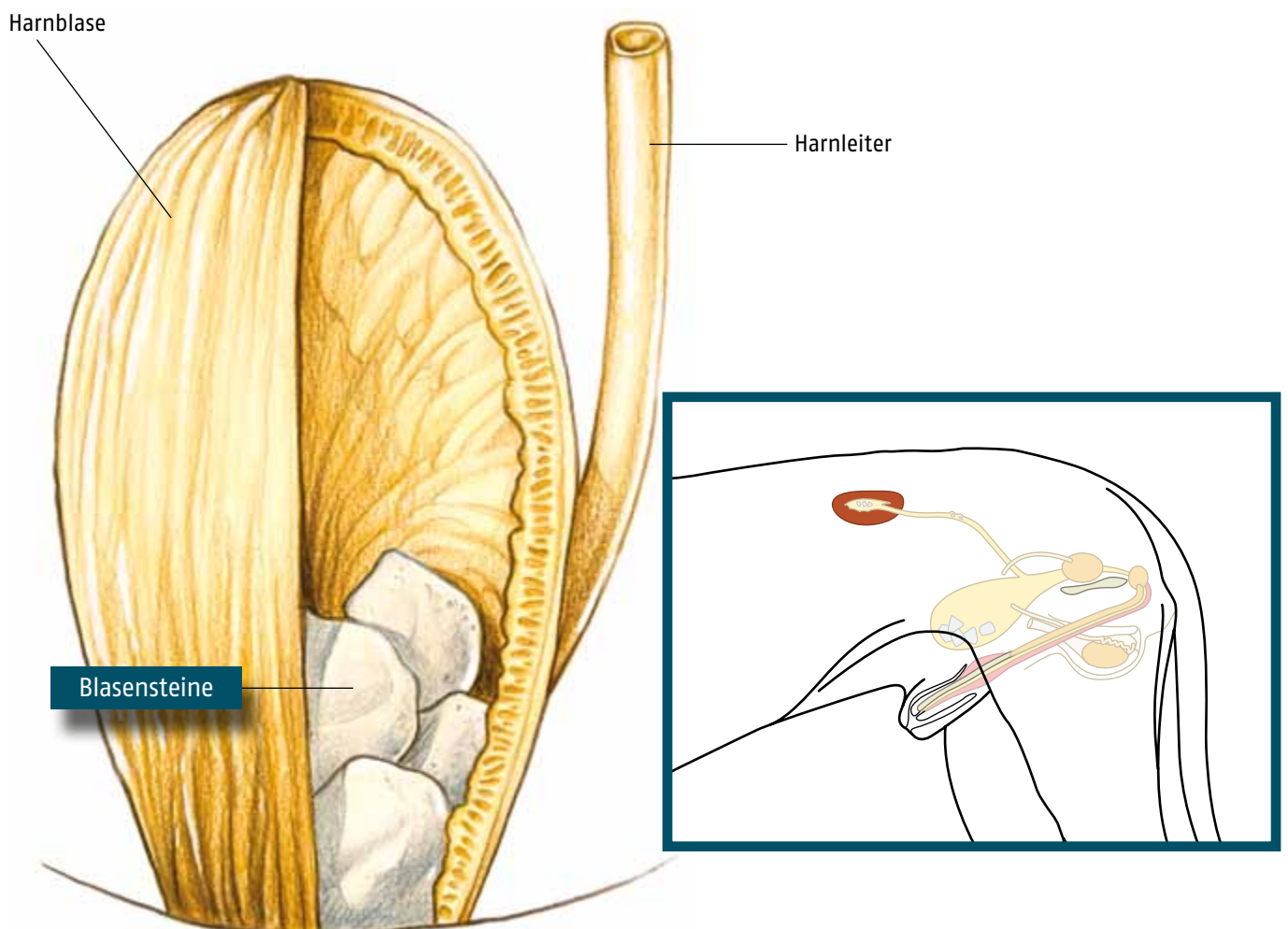
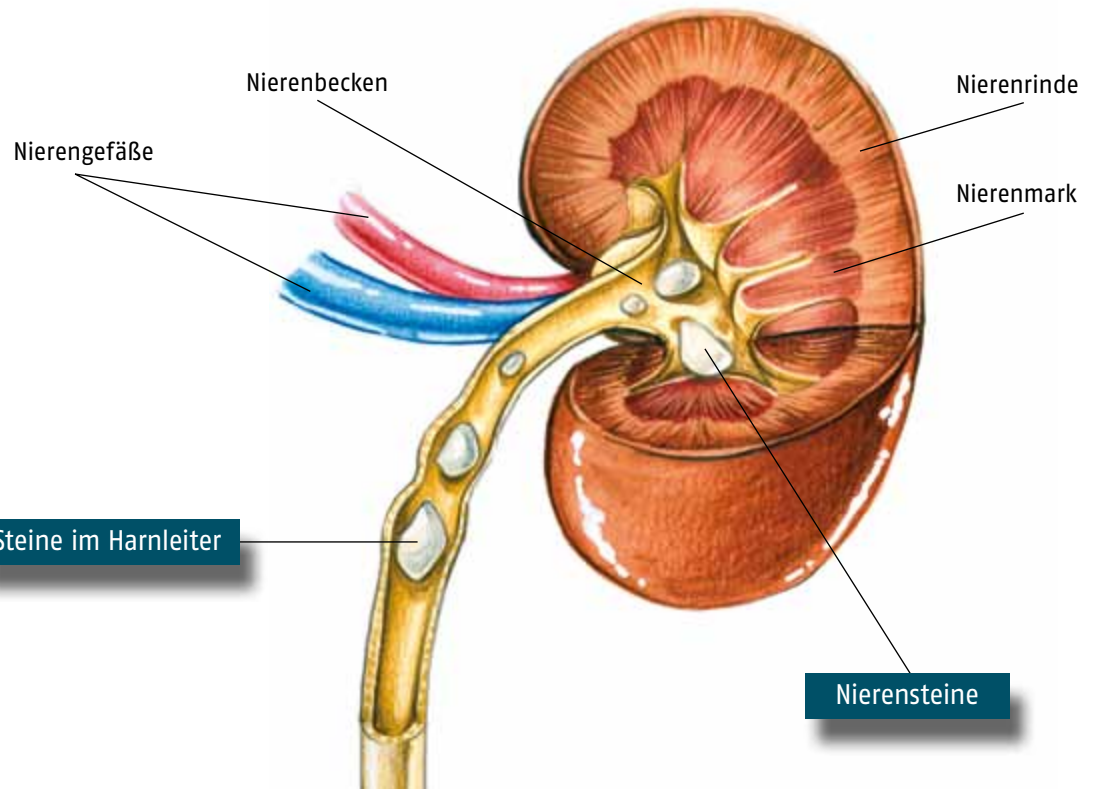


Nierensteine, Steine im Harnleiter, Blasensteine (Urolithiasis)



Zeichnung 7.2

HARN- UND GESCHLECHTSTRAKT

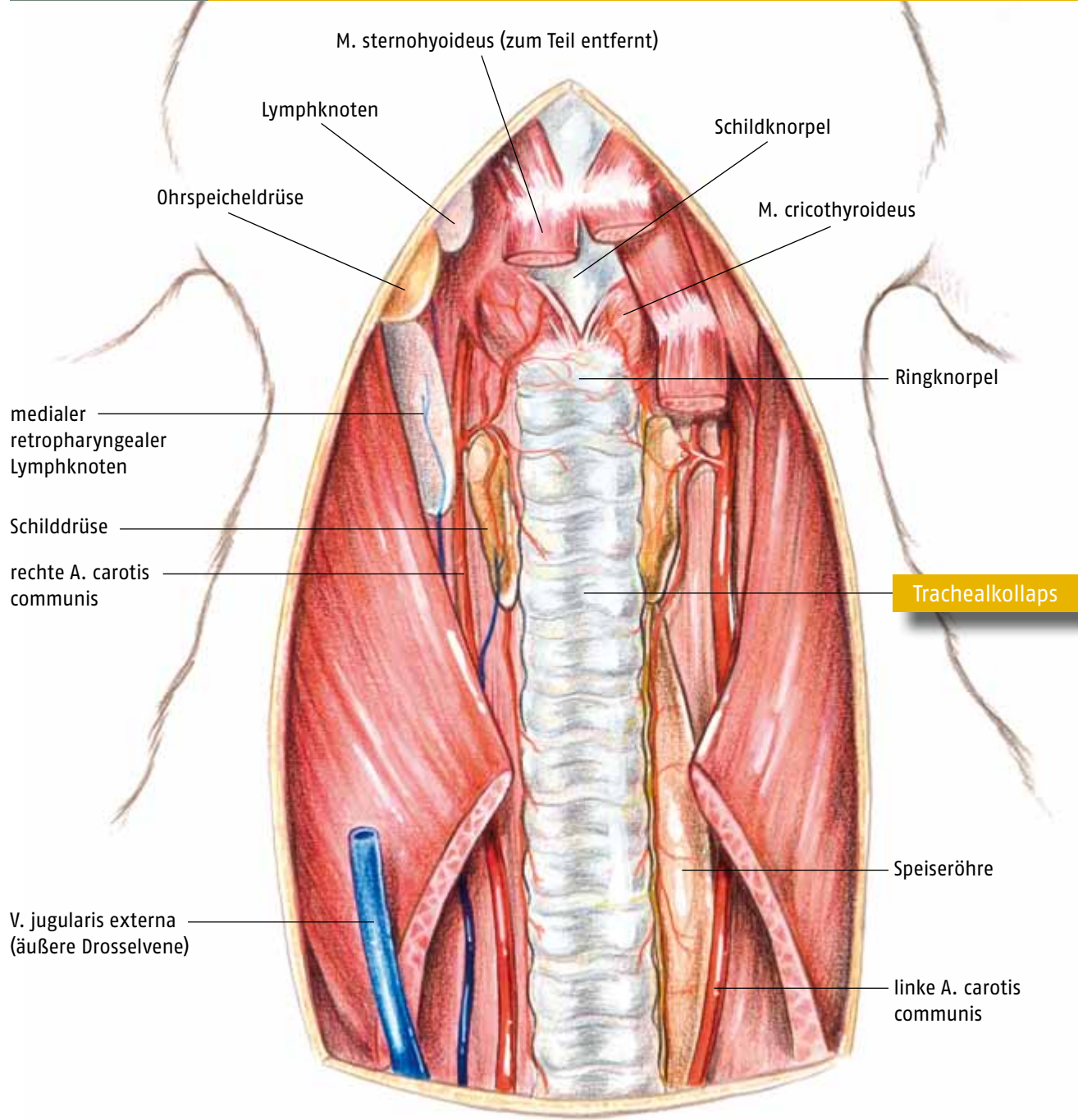


Trachealkollaps

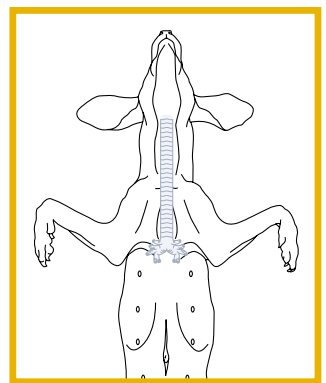
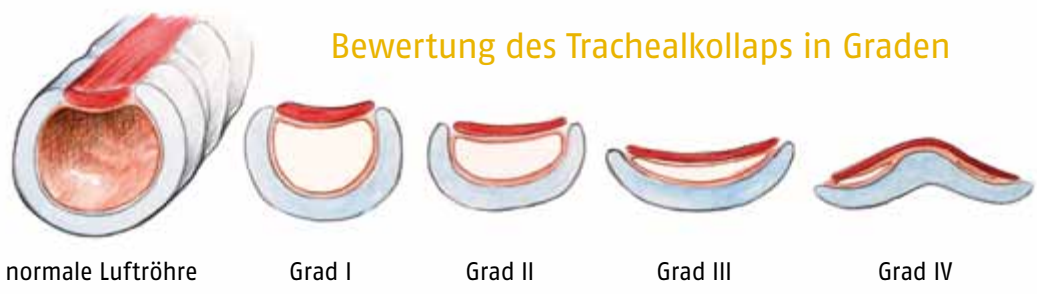

Zeichnung 9.1

ATMUNGSTRAKT



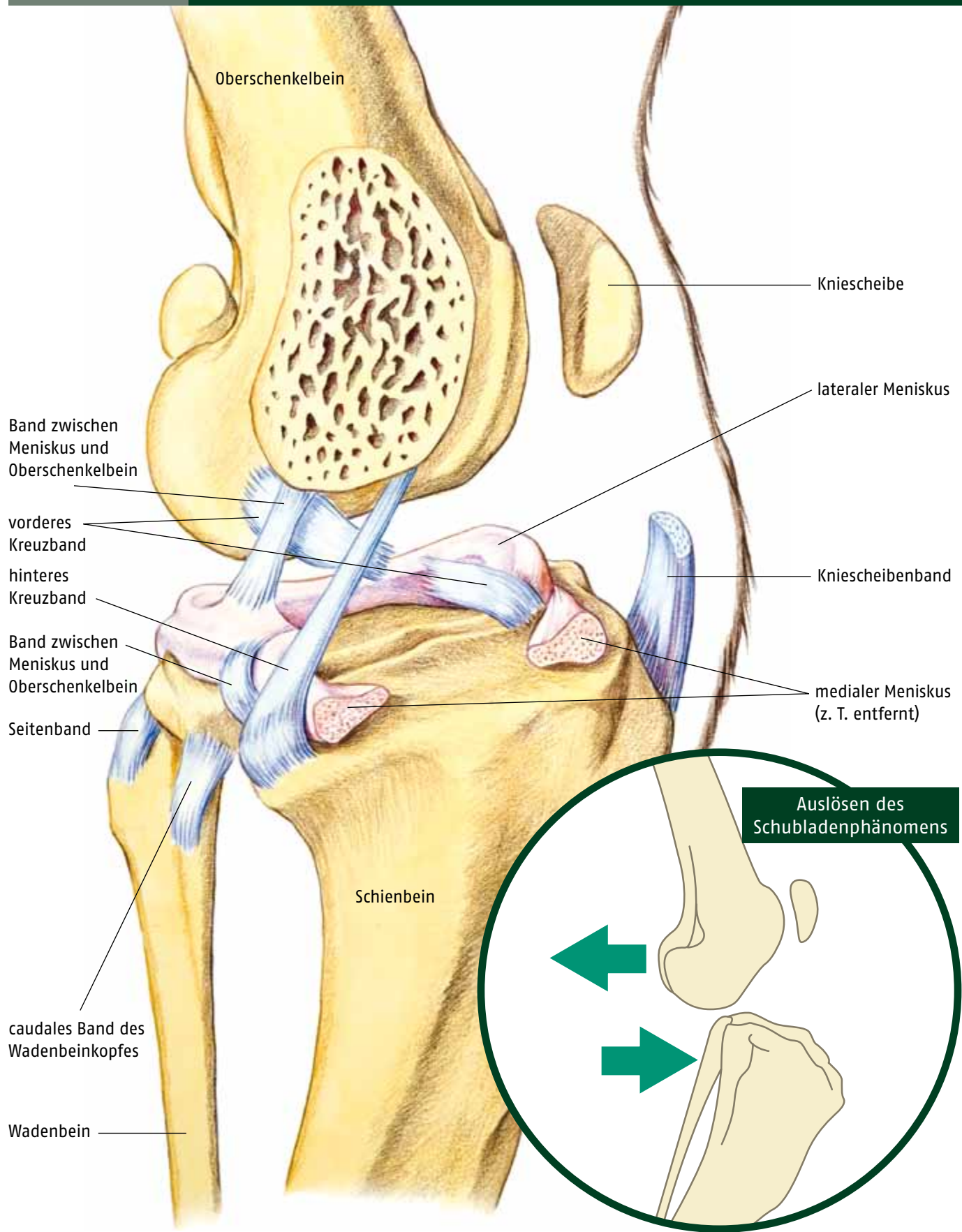
Bewertung des Trachealkollaps in Grad



Ruptur des vorderen Kreuzbandes



Zeichnung 10.6

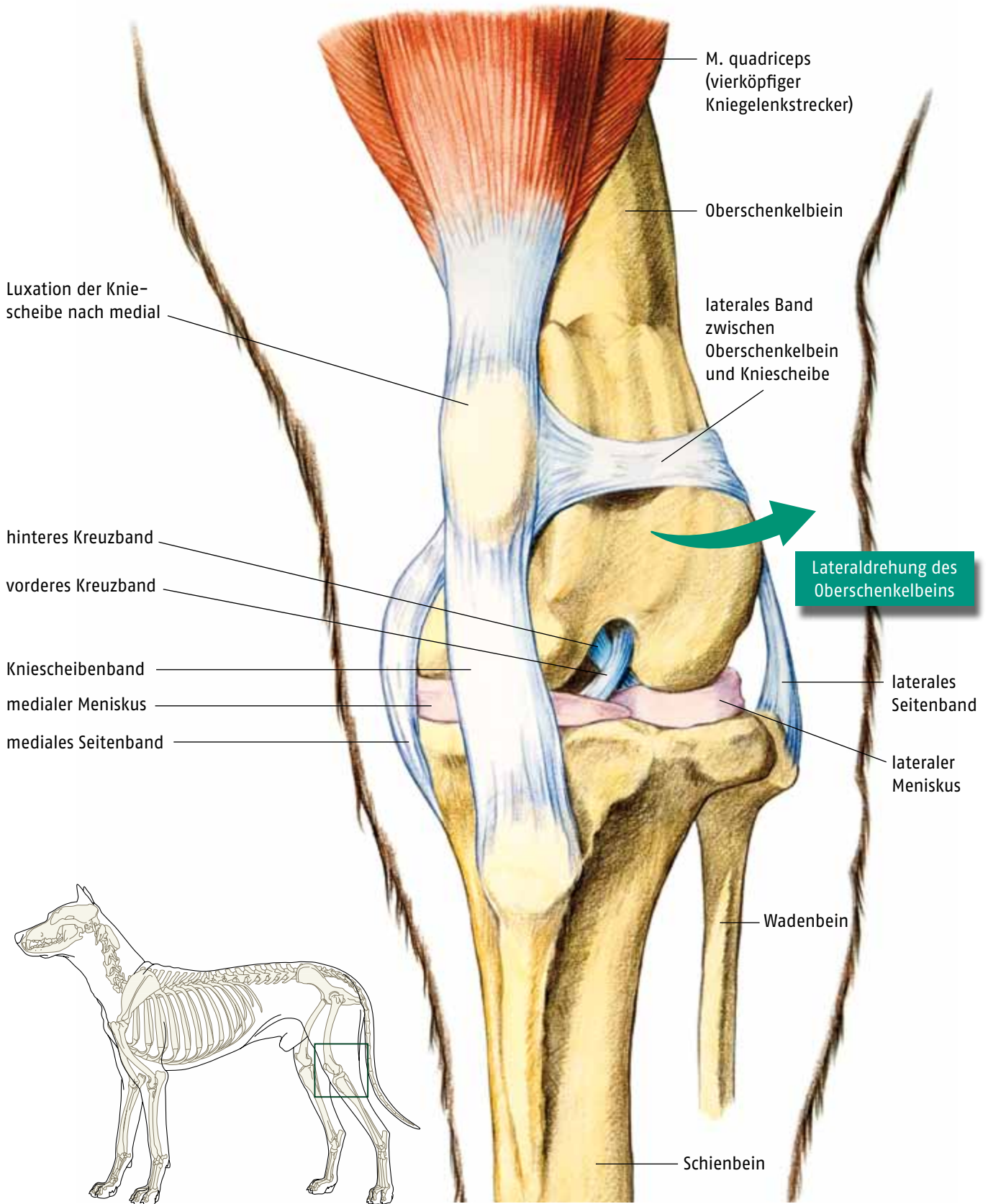


Kniescheibenluxation



Zeichnung 10.19

BEWEGUNGSAPPARAT



Bibliografische Information der Deutschen Nationalbibliothek

Die Deutsche Nationalbibliothek verzeichnet diese Publikation in der Deutschen Nationalbibliografie; detaillierte bibliografische Daten sind im Internet über <http://dnb.ddb.de/> abrufbar.

ISBN 978-3-89993-664-3 (Print)

ISBN 978-3-8426-8362-4 (PDF)

Illustratoren

Jacob Gragera Artal

Juan Carlos Nuviala Ortín

Victor Marco Cámara

Redaktion

José Rodríguez Gómez

© 2012, Schlütersche Verlagsgesellschaft mbH & Co. KG, Hans-Böckler-Allee 7, 30173 Hannover

Titel der Originalausgabe: Atlas de Información al Propietario. Serie cirugía. ISBN 978-84-692-6914-5.

© 2010 Grupo Asis, Biomedica S.L., Anador Palacio de Larrinaga 2, 50013 Zaragoza.

Alle Rechte vorbehalten.

Das Werk ist urheberrechtlich geschützt. Jede Verwertung außerhalb der gesetzlich geregelten Fälle muss vom Verlag schriftlich genehmigt werden.

Eine Markenbezeichnung kann warenzeichenrechtlich geschützt sein, ohne dass diese gesondert gekennzeichnet wurde. Die beschriebenen Eigenschaften und Wirkungsweisen der genannten pharmakologischen Präparate basieren auf den Erfahrungen der Autoren, die größte Sorgfalt darauf verwendet haben, dass alle therapeutischen Angaben dem derzeitigen Wissens- und Forschungsstand entsprechen. Darüber hinaus sind die den Produkten beigefügten Informationen in jedem Fall zu beachten.

Der Verlag und die Autoren übernehmen keine Haftung für Produkteigenschaften, Lieferhindernisse, fehlerhafte Anwendung oder bei eventuell auftretenden Unfällen und Schadensfällen. Jeder Benutzer ist zur sorgfältigen Prüfung der durchzuführenden Medikation verpflichtet. Jede Dosierung oder Applikation erfolgt auf eigene Gefahr.

Satz: PER Medien+Marketing GmbH, Braunschweig

Druck und Bindung: Werbedruck Aug. Lönneker GmbH & Co. KG, Stadtoldendorf

Chirurgische Eingriffe verständlich erklären

Tierbesitzer erwarten zu Recht detaillierte Informationen über die Erkrankung ihres Tieres und über geplante Behandlungen. Diese Sammlung von anschaulichen und instruktiven Bildtafeln hilft jeder Tierärztin und jedem Tierarzt, die wichtigsten chirurgischen Eingriffe anschaulich und verständlich zu erklären. Alle Abbildungen zeigen die anatomischen Verhältnisse und chirurgischen Vorgehensweisen in gutem Gleichgewicht zwischen präziser Darstellung und leichter Verständlichkeit und verbessern damit das Verständnis der vermittelten Informationen.

Durch eine klare, verständliche und anschauliche Kommunikation mindern Sie die Angst der Patientenbesitzer vor anstehenden Operationen, motivieren zur notwendigen postoperativen Pflege und festigen das Vertrauen in Ihre Arbeit!

Die Demonstrationstafeln berücksichtigen die häufigsten Operationen bei Hund und Katze.

Aus dem Inhalt:

- Haut
- Augen und Augenlider
- Ohr und Ohrmuschel
- Bauchhöhle
- Verdauungsapparat
- Endokrines und hämolymphtisches System
- Harn- und Geschlechtstrakt
- Herz-Kreislauf-System
- Atmungstrakt
- Bewegungsapparat

ISBN 978-3-89993-664-3



9 783899 936643

vet

