BUDRAS ANATOMIE

Atlas der Anatomie des Pferdes

Herausgegeben von Christoph Mülling | Christiane Pfarrer | Sven Reese | Sabine Kölle | Klaus-Dieter Budras

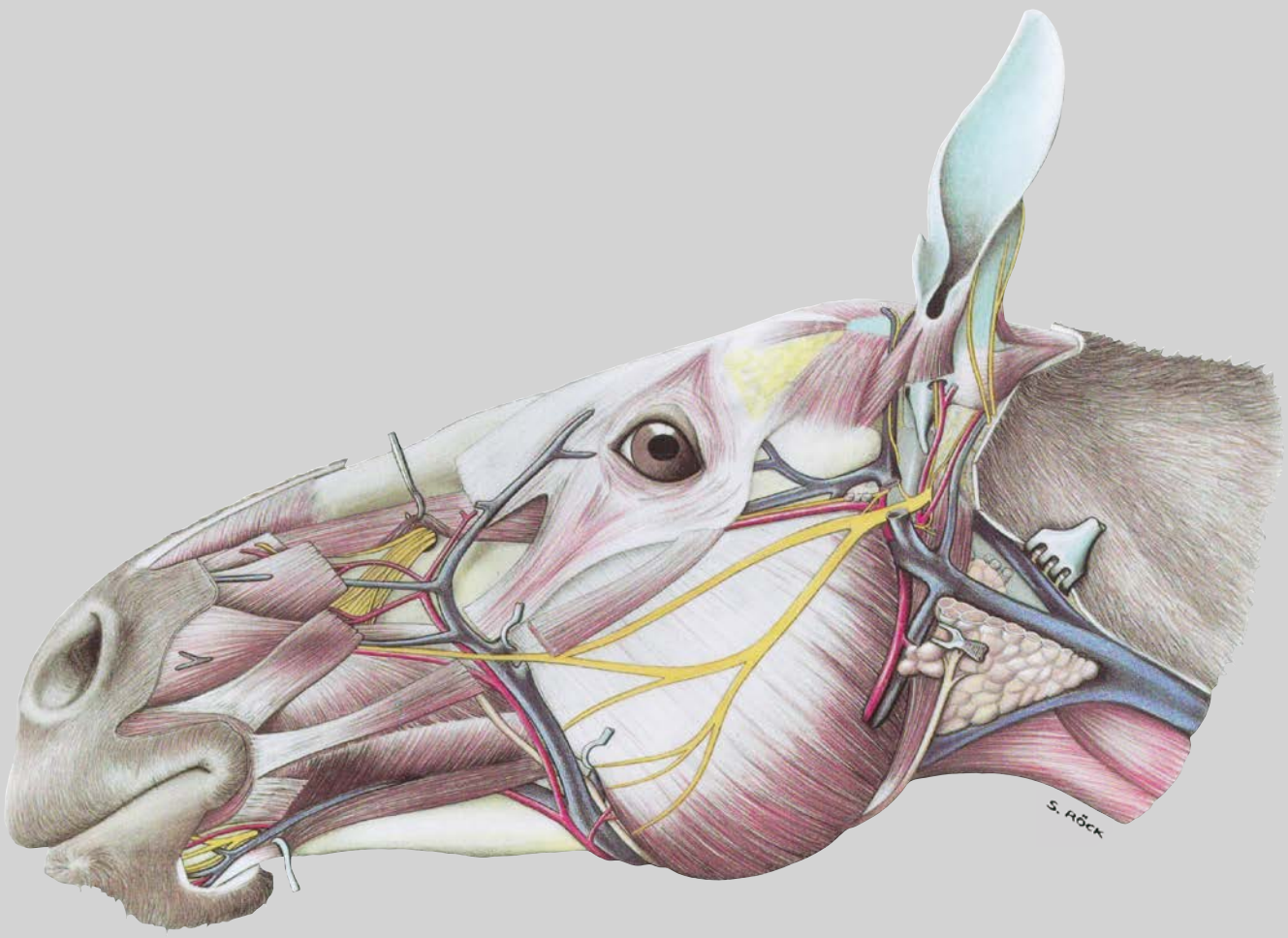

Wissenschaftliche Grafik: Wolfgang Fricke | Gisela Jahrmärker | Renate Richter | Sabine Röck | Diemut Starke | Caren-Imme von Stemm

7., vollständig überarbeitete Auflage

schlütersche

vet S

BUDRAS ANATOMIE

Atlas der Anatomie des Pferdes

schlütersche

BUDRAS ANATOMIE

Atlas der Anatomie des Pferdes

Herausgegeben von

Christoph Mülling, Christiane Pfarrer, Sven Reese, Sabine Kölle, Klaus-Dieter Budras

Wissenschaftliche Grafik

Wolfgang Fricke, Gisela Jahrmärker, Renate Richter, Sabine Röck, Diemut Starke, Caren-Imme von Stemm

7., vollständig überarbeitete Auflage

schlütersche

Bibliografische Information der Deutschen Bibliothek
Die Deutsche Bibliothek verzeichnet diese Publikation in der Deutschen Nationalbibliografie; detaillierte bibliografische Daten sind im Internet über http://dnd.ddb.de abrufbar.

ISBN 978-3-89993-089-4 (Print)
ISBN 978-3-8426-8479-9 (PDF)

© 2014 Schlütersche Verlagsgesellschaft mbH & Co. KG.,
Hans-Böckler-Alle 7, 30173 Hannover

Alle Rechte vorbehalten.
Das Werk ist urheberrechtlich geschützt. Jede Verwertung außerhalb der gesetzlich geregelten Fälle muss vom Verlag schriftlich genehmigt werden.

1.–6. Auflage 1991, 1994, 1997, 2000, 2004, 2009
1. Englische Auflage: Budras/Sack/Röck 1994
2. Englische Auflage: Budras/Sack/Röck 2001
3. Englische Auflage: Budras/Sack/Röck 2003
4. Englische Auflage: Budras/Sack/Röck 2008, 2011
1. Japanische Auflage: Budras/Röck/Hashimoto 1997
2. Japanische Auflage: Budras/Röck/Hashimoto 2001
3. Japanische Auflage: Budras/Röck/Hashimoto 2004
1. Spanische Auflage: Budras/Röck 2005
1. Niederländische Auflage: Budras/Röck 2005
1. Türkische Auflage: Budras/Röck 2009

Eine Markenbezeichnung kann warenzeichenrechtlich geschützt sein, ohne dass diese gesondert gekennzeichnet wurde. Die beschriebenen Eigenschaften und Wirkungsweisen der genannten pharmakologischen Präparate basieren auf den Erfahrungen der Autoren, die größte Sorgfalt darauf verwendet haben, dass alle therapeutischen Angaben dem derzeitigen Wissens- und Forschungsstand entsprechen. Darüber hinaus sind die den Produkten beigefügten Informationen in jedem Fall zu beachten.

Der Verlag und die Autoren übernehmen keine Haftung für Produkteigenschaften, Lieferhindernisse, fehlerhafte Anwendung oder bei eventuell auftretenden Unfällen und Schadensfällen. Jeder Benutzer ist zur sorgfältigen Prüfung der durchzuführenden Medikation verpflichtet. Jede Dosierung oder Applikation erfolgt auf eigene Gefahr.

Titelbild: Dr. Sabine Röck
Index: Almut Leopold
Reihengestaltung: Groothuis, Lohfert, Consorten | glcons.de
Satz: Die Feder, Konzeption vor dem Druck GmbH, Wetzlar
Repro: Euromediahouse, Hannover
Druck und Bindung: Werbedruck GmbH Horst Schreckhase, Spangenberg

Mitarbeiter am Gesamtprojekt
Dr. Silke Buda, ehem. Institut für Veterinär-Anatomie, Freie Universität Berlin
Dr. Ruth Hirschberg, Institut für Veterinär-Anatomie, Freie Universität Berlin
Dr. Claudia Schlüter, ehem. Institut für Veterinär-Anatomie, Freie Universität Berlin
Dr. Anita Wünsche, ehem. Institut für Veterinär-Anatomie, Freie Universität Berlin

Ein Verzeichnis der Mitarbeiter und bisher zusätzlich verwendeter Quellen für Abbildungen, Röntgenaufnahmen und Fotografien kann den vorangegangenen Auflagen entnommen werden.

Inhaltsverzeichnis

1 Stamm, Körperwand, Brust- und Bauchwand (C. Mülling, S. Reese)

1.1 Haut und Unterhaut (Jule Michler) 2
1.2 Haarkleid und Hautmodifikationen (Jule Michler) 4
1.3 Lymphsystem der Haut (Dirk Berens von Rautenfeld) 6
1.4 Stamm und Hals 8
1.5 Hals und Spatium colli 14
1.6 Oberflächliche Schicht der Rumpfmuskulatur 16
1.7 Mittlere Schicht der Rumpfmuskulatur 18
1.8 Tiefe Schicht der Rumpfmuskulatur 20

2 Schultergliedmaße (K.-D. Budras)

2.1 Skelett der Schultergliedmaße 22
2.2 Synoviale Einrichtungen (Synovialstrukturen) 30
2.3 Nerven und Muskeln der Schultergliedmaße 38
2.4 Muskulatur mit passiver Stehvorrichtung und Fesselträger 40
2.5 Hautinnervation, Blutgefäße und Lymphsystem 46
2.6 Leitungsstrukturen und Faszienverhältnisse an der Hand 50

3 Beckengliedmaße (K.-D. Budras)

3.1 Skelett der Beckengliedmaße 56
3.2 Synoviale Einrichtungen (Synovialstrukturen) 60
3.3 Nerven und Muskeln der Beckengliedmaße 70
3.4 Muskulatur mit passiver Stehvorrichtung 74
3.5 Hautinnervation, Blutgefäße und Lymphsystem 78
3.6 Leitungsstrukturen und Faszienverhältnisse am Fuß 80

4 Der Huf (K.-D. Budras, C. Mülling)

4.1 Definition und Bau des Hufes 84
4.2 Basisteile des Hufes 88
4.3 Hufbeinträger und Hufmechanismus 92
4.4 Arterien, Venen und Nervensystem des Hufes 98

5 Brusthöhle (C. Pfarrer)

5.1 Cavum thoracis, Lunge mit Atmungsmuskulatur und Lymphsystem 100
5.2 Herz und Thymus 104

6 Bauchwand und Bauchhöhle (C. Pfarrer)

6.1 Bauchwand 108
6.2 Magen mit Gekröse sowie Leber, Pankreas und Milz 112
6.3 Darm (Intestinum) 118
6.4 Topographie und Projektion der Bauchorgane auf die Körperwand 124

7 Becken mit Leistengegend sowie Harn- und Geschlechtsorgane (K.-D. Budras, S. Kölle)

7.1 Knöchernes Becken sowie Scham- und Leistengegend 130
7.2 Regio inguinalis 132
7.3 Verankerungsstrukturen am Beckeneingang, Leistenspalt der Stute, Nerven des Plexus lumbalis und Euter 134
7.4 Lymphsystem, Nebenniere und Organa urinaria 138
7.5 Weibliche Geschlechtsorgane (Organa genitalia feminina) 142
7.6 Männliche Geschlechtsorgane (Organa genitalia masculina) 150
7.7 Arterien, Venen und Nerven der Beckenhöhle 154
7.8 Fruchtbarkeitsüberwachung und Sonographie in der Pferdereproduktion (Peter S. Glatzel) 158
7.9 Perineum, Diaphragma pelvis und Schweifwurzel (Radix caudae) 162

8 Kopf (S. Kölle, S. Reese, C. Mülling)

8.1 Schädel mit Gebiss (Carsten Staszyk) 164
8.2 Nasennebenhöhlen und Zungenbein (Carsten Staszyk) 172
8.3 Oberflächliche Kopfvenen, N. facialis (VII) und Fazialismuskulatur 174
8.4 N. trigeminus (V3 und V2), Kaumuskeln, Speicheldrüsen und Lymphsystem 176
8.5 Hilfseinrichtungen des Auges 180
8.6 Auge 184
8.7 Nase mit Nasenhöhle, Mundhöhle mit Zunge (Carsten Staszyk) 190
8.8 Rachen und Luftsack 194
8.9 Kehlkopf und Kehlkopfmuskeln 198
8.10 Kopf-Hals-Grenze und Ohr 202

9 Zentralnervensystem (M. Stoffel, K.-D. Budras)

9.1 Rückenmark mit Rückenmarkshäuten 206
9.2 Gehirn mit Gehirnhäuten 214

Tabellarischer Teil zur Anatomie

Myologie 234
Lymphologie 247
Peripheres Nervensystem 250
Nervi craniales 256

Literaturverzeichnis 260
Index 265

Herausgeber und Autoren

Herausgeber

Prof. Dr. Christoph Mülling
Veterinär-Anatomisches Institut
Veterinärmedizinische Fakultät der Universität Leipzig
Leipzig

Prof. Dr. Christiane Pfarrer
Anatomisches Institut
Stiftung Tierärztliche Hochschule Hannover
Hannover

PD Dr. Sven Reese
Lehrstuhl für Anatomie, Histologie und Embryologie
Veterinärwissenschaftliches Department
Tierärztliche Fakultät der LMU München
München

Prof. Dr. Sabine Kölle
Professor of Anatomy and Developmental Biology
UCD School of Medicine & Medical Science
University College Dublin, Belfield
Dublin – Ireland

Prof. Dr. a.D. Klaus-Dieter Budras
ehem. Geschäftsführender Direktor des Instituts für Veterinär-Anatomie Freie Universität Berlin
Berlin

Beiträge von

Ao. Univ.-Prof. Dr. Christine Aurich
Klinische Abteilung für Geburtshilfe, Gynäkologie und Andrologie, Veterinärmedizinische Universität Wien
Klinisch-funktionelle Anatomie im Kapitel 7: Geschlechtsorgane/ Reproduktion

O. Univ.-Prof. Dr. Jörg Aurich
Klinische Abteilung für Geburtshilfe, Gynäkologie und Andrologie, Veterinärmedizinische Universität Wien
Klinisch-funktionelle Anatomie im Kapitel 7: Geschlechtsorgane/ Reproduktion

Prof. Dr. Dirk Berens von Rautenfeld
ehem. Medizinische Hochschule Hannover
Klinisch-funktionelle Anatomie in den Kapiteln 1, 2, 3, 5, 7: Lymphologie

Prof. Dr. a. D. Rolf Berg
ehem. Institut für Veterinär-Anatomie Freie Universität Berlin und Dept. of Structure and Function, School of Veterinary Medicine, Ross University, St. Kitts, West Indies
Klinisch-funktionelle Anatomie im Kapitel 7 und 8

Dr. Dora Bernigau
Veterinär-Anatomisches Institut
Veterinärmedizinische Fakultät der Universität Leipzig
Beitrag zur klinisch-funktionellen Anatomie im Kapitel 2

Prof. Dr. Hermann Bragulla
School of Veterinary Medicine, Louisiana State University, Baton Rouge, USA
Beitrag zu Kapitel 4.3, Hufbeinträger und Hufmechanismus

Dr. Silke Buda
ehem. Institut für Veterinär-Anatomie, Freie Universität Berlin
Beitrag zu Kapitel 8.10: Ohr

Prof. Dr. Hartmut Gerhards
Klinik für Pferde, Ludwig-Maximilians-Universität München
Klinisch-funktionelle Anatomie im Kapitel 8: Auge

Prof. Dr. Peter S. Glatzel
ehem. Tierklinik für Fortpflanzung, Freie Universität Berlin
Klinisch-funktionelle Anatomie in den Kapitel 6 und 7: Transrektale Palpation und Sonographie

Prof. Dr. Ekkehard Henschel (†)
ehem. Institut für Veterinär-Anatomie, Freie Universität Berlin

Dr. Ruth Hirschberg
ehem. Institut für Veterinär-Anatomie, Freie Universität Berlin
Beitrag zu Kapitel 4.4: Arterien, Venen und Nervensystem des Hufes

Prof. Dr. Dr. h.c. Horst E. König
ehem. Institut für Anatomie, Veterinärmedizinische Universität Wien
Beitrag zu Kapitel 4.1: Definition und Bau des Hufes

Prof. Dr. Dr. h.c. Hans-Georg Liebich
ehem. Institut für Tieranatomie,
Ludwig-Maximilians-Universität München
Beitrag zum Kapitel 7.5: Weibliche Geschlechtsorgane

TÄ Jule Michler
Veterinär-Anatomisches Institut
Veterinärmedizinische Fakultät der Universität Leipzig
Haut, Haarkleid und Hautmodifikationen im Kapitel 1

Dr. Bianca Patan-Zugaj
Klinik für Pferde, Abteilung Pferdechirurgie, Veterinärmedizinische Universität Wien
Klinisch-funktionelle Anatomie in den Kapitel 1, 2, 3, 4

Prof. Dr. Astrid B. M. Rijkenhuizen
Specialist of Equine Surgery, Wijk bij Duurstede, Niederlande
Klinisch-funktionelle Anatomie im Kapitel 3: Arthroskopie

Dr. Claudia Schlüter
ehem. Institut für Veterinär-Anatomie, Freie Universität Berlin
Beitrag zu Kapitel 8.7: Nase mit Nasenhöhle

Prof. Dr. Harald Sieme
Reproduktionsmedizinische Einheit der Kliniken,
Stiftung Tierärztliche Hochschule Hannover
Klinisch-funktionelle Anatomie im Kapitel 7: männliche Geschlechtsorgane

Prof. Dr. Paul Simoens
Faculteit Diergeneeskunde, Universiteit Ghent
Beitrag zu Kapitel 8.6: Auge

Prof. Dr. Carsten Staszyk
Institut für Veterinär-Anatomie, -Histologie und -Embryologie
Justus-Liebig-Universität Gießen
Topographische und klinisch-funktionelle Anatomie im Kapitel 8: Zähne, Gebiss und Nasennebenhöhlen

Prof. Dr. Michael H. Stoffel
Abteilung Veterinär-Anatomie
Vetsuisse-Fakultät Universität Bern
Topographische und klinisch-funktionelle Anatomie im Kapitel 9

PD Dr. Bettina Wollanke
Klinik für Pferde, Ludwig-Maximilians-Universität München
Klinisch-funktionelle Anatomie im Kapitel 8: Auge

Dr. Anita Wünsche
ehem. Institut für Veterinär-Anatomie, Freie Universität Berlin
Beitrag zu Kapitel 3.6: Leitungsstrukturen und Faszienverhältnisse am Fuß

Bildnachweis

Die Urheberrechte der Abbildungen liegen bei den jeweils genannten Personen bzw. Institutionen. In Fällen ohne Namensnennung liegen die Urheberrechte bei den Kapitelautoren oder Herausgebern.

Abteilung für Klinische Radiologie, Vetsuisse-Fakultät Bern: *Kapitel 1:* Abb. 1.4–1

Klinik für Pferde, Abteilung Pferdechirurgie, Veterinärmed. Univ. Wien: *Kapitel 1:* Abb. 1.4–2; 1.4–3; 1.4–4b; 1.4–8. *Kapitel 2:* Abb. 2.1–2; 2.1–3; 2.1–4; 2.1–5; 2.1–6; 2.1–7; 2.1–8; 2.1–9; 2.4–5. *Kapitel 3:* Abb. 3.1–2; 3.1–3; 3.1–4; 3.2–5; 3.4–2.

Klinik für Pferde, Stiftung Tierärztliche Hochschule Hannover: *Kapitel 5:* Abb. 5.1–3; 5.1–4; 5.1–5; 5.2–2; 5.2–3; 5.2–4. *Kapitel 6:* Abb. 6.2–1; 6.2–2; 6.2–3; 6.2–4; 6.2–5; 6.2–6; 6.2–7; 6.2–8; 6.3–4, 6.3–5; 6.4–1; 6.4–2. *Kapitel 8:* Abb. 8.10–1.

Veterinär-Anatomisches Institut, Veterinärmedizinische Fakultät der Univ. Leipzig: *Kapitel 2:* Abb. 2.5–2. *Kapitel 4:* Abb. 4.1–1; 4.3–5. *Kapitel 6:* 6.4–3; 6.4–4; 6.4–5; 6.4–6; 6.4–7.

Dr. Astrid Bienert-Zeit, Klinik für Pferde, Stiftung Tierärztliche Hochschule Hannover: *Kapitel 8:* Abb. 8.1–4; 8.10–2.

Prof. Dr. Dirk Berens von Rautenfeld, Hannover: *Kapitel 1:* Textabb. 1.3–1; Tafel 1.2. *Kapitel 2:* Abb. 2.5–3; 2.5–4; 2.5–5. *Kapitel 3:* Abb. 3.2–8, 3.2–9.
Alle Bilder aus: Berens von Rautenfeld/Fedele: Lymphologie und Manuelle Lymphdrainage beim Pferd, 2. Auflage Schlütersche, 2012.

Prof. Dr. Walter Brehm, Chirurgische Tierklinik, Universität Leipzig: *Kapitel 8:* Abb. 8.8–2.

Dr. Johannes Edinger, Chirurgische Tierklinik Leipzig: *Kapitel 3:* Abb. 3.2–3.

Dr. Florian Geburek, Klinik für Pferde, Stiftung Tierärztliche Hochschule Hannover: *Kapitel 6:* Abb. 6.2–10.

Prof. Dr. Hartmut Gerhards; PD Dr. Bettina Wollanke, Klinik für Pferde, LMU München: *Kapitel 1:* Abb. 1.4–5, 1.4–9. *Kapitel 3:* Abb. 3.3–2; 3.3–2. *Kapitel 6:* Abb. 6.1–1; 6.1–2; 6.1–3; 6.2–1; 6.2–2; 6.2–3; 6.2–4; 6.2–5; 6.2–6; 6.2–7; 6.2–8; 6.2–10; 6.3–4; 6.3–5. *Kapitel 7:* Abb. 7.4–2. *Kapitel 8:* Abb. 8.5–1; 8.5–2; 8.5–3; 8.5–4; 8.5–5, 8.5–7; 8.6–1; 8.6–2; 8.6–3; 8.6–4; 8.6–5; 8.6–6; 8.6–7; 8.6–8; 8.6–9.

Prof. Dr. Arthur Grabner, München: *Kapitel 8:* Abb. 8.7–1; 8.8–1, 8.9–3.

Dr. Jenny Hagen, Veterinär-Anatomisches Institut, Leipzig: *Kapitel 4:* Abb. 4.2–4b, c; 4.3–3.

Prof. Dr. Wolfgang Henninger, Universitätsklinik für Radiologie, Veterinärmed. Univ. Wien: *Kapitel 2:* 2.4–6.

Ilka Hoppe, Langeness: *Kapitel 1:* Abb. 1.2–1 a, b, d, e.

Dr. Stefanie Huthmann, Tierärztliche Klinik Domäne Karthaus, Dülmen: *Kapitel 8:* 8.1–3.

Prof. Dr. Peter Siegfried Glatzel, Berlin: *Kapitel 7:* Abb. 7.8–1, 7.8–2; 7.8–3; 7.8–4; 7.8–5; 7.8–6; 7.8–7.

Prof. Dr. Sabine Kölle, Dublin: *Kapitel 7:* Abb. 7.4–1, 7.4–3; 7.5–3; 7.5–5, 7.5–6, 7.5–7, 7.5–8b. *Kapitel 8:* Abb. 8.1–2.

Prof. Dr. Horst König, Wien: *Kapitel 4:* Abb. 4.2–4a.

Prof. Dr. P. McCarthy, Sydney: *Kapitel 8:* Abb. 8.8–3.

Dr. Marks, Berlin: Abb. 4.3–1; 4.2–1.

TÄ Jule Michler, Leipzig: *Kapitel 1:* Abb. 1.2–1 c, f, g, h.

Prof. Dr. Christoph Mülling: *Kapitel 1:* Abb. 1.4–4a, 1.4–7.

Prof. Dr. Christiane Pfarrer, Hannover: *Kapitel 6:* Abb. 6.4–2.

Dr. Bianca Patan-Zugaj, Wien: *Kapitel 1:* Abb. 1.4–6. *Kapitel 2:* 2.2–5; 2.4–2, 2.4–3, 2.4–4, 2.6–2; 2.6–3; 2.6–4. *Kapitel 3:* Abb. 3.4–1b; 3.4–3; 3.6–2.

Prof. Dr. Astrid Rijkenhuizen, Utrecht: *Kapitel 3:* Abb. 3.2–10; 3.2–11; 3.2–12; 3.2–13, 3.2–14; 3.2–15.

Prof. Dr. Klaus M. Scheibe, Schöneiche: *Kapitel 4:* Abb. 4.3–4.

Prof. Dr. Harald Sieme, Hannover: *Kapitel 7:* 7.5–2; 7.5–4; 7.5–5; 7.5–9; 7.6–1.

Prof. Dr. Carsten Staszyk, Gießen: *Kapitel 8:* Textabb. 8.1–1.

Alle übrigen: Institut für Veterinär-Anatomie, Freie Universität Berlin.

Erläuterungen zum Gebrauch des Buches

Im Hinblick auf eine optimale Orientierung innerhalb des Buches wird die Gliederung des Inhalts durch ein Farbleitsystem am oberen Seitenrand unterstützt. In jedem Unterkapitel bilden die Abbildungstafeln mit dem Text zur topographischen Anatomie und die dazugehörige klinisch-funktionelle Anatomie eine inhaltliche Einheit. Die Abschnitte zur topographischen Anatomie sind durch die Leitfarbe **blau**, die Abschnitte zur funktionellen Anatomie durch die Leitfarbe **rot** kenntlich gemacht. Rote Ziffern im Text der topographischen Anatomie [z. B. ▶ **(1)**] weisen auf eine entsprechende Erläuterung zur klinisch-funktionellen Anatomie im Folgenden hin.

Fettgedruckte Termini anatomischer Strukturen dienen der Hervorhebung und werden, sofern sie zusätzlich beziffert sind, auf der zugehörigen Abbildungsseite dargestellt. Weniger wichtige Details erscheinen nicht auf der Textseite, sondern lediglich in der Abbildungslegende.

Alle **Ziffern** innerhalb eines Unterkapitels weisen, sofern sie sich nicht ausdrücklich auf eine zugehörige Textabbildung beziehen, auf die ganzseitige Abbildungstafel dieses Kapitels hin. **Zusammengesetzte Ziffern** verweisen zusätzlich auf die Seitenzahl, auf der die Struktur gezeigt wird. Dabei steht die Ziffer vor dem Punkt für die Seite und die Ziffer nach dem Punkt für die jeweilige Legenden-Nummer in der Abbildung (Beispiel: M. teres major —7.1 = Seite 7, Nr. 1 der Beschriftung). Dasselbe Prinzip wird in den *Tabellen der Speziellen Anatomie* angewendet.

Verweise auf bestimmte Strukturen innerhalb einer Abbildung werden mit einem Unterstrich an die Abbildungsnummer angehängt (Beispiel: Abb. 7.1_a verweist auf die mit a gekennzeichnete Struktur in der Abb. 7.1).

Plus- oder Minuszeichen in einigen Abbildungstafeln bedeuten, dass die Struktur beim Pferd schwach ausgebildet (+–) oder fehlend (–) ist, wohl aber bei anderen Haussäugetieren ausgebildet sein kann.

Abkürzungen anatomischer Begriffe werden entsprechend den Abkürzungen in den Nomina Anatomica Veterinaria (2012)* gebraucht. Darüber hinaus vorkommende Abkürzungen sind in den dazugehörigen Texten, den Überschriften und Legenden zu den Abbildungen erklärt. Einige nicht allgemein gebräuchliche Abkürzungen werden hier noch einmal aufgelistet:

Nervi craniales werden mit den römischen Ziffern I–XII bezeichnet.

Nervi spinales:

n	Nervus spinalis
nd	Ramus dorsalis n. spinalis
ndl	Ramus dorsolateralis
ndm	Ramus dorsomedialis
nv	Ramus ventralis
nvl	Ramus ventrolateralis
nvm	Ramus ventromedialis
nC	Nervus cervicalis (z. B. nC 1 — Nervus cervicalis primus)
nCy	Nervus coccygeus s. caudalis
nL	Nervus lumbalis
nS	Nervus sacralis
nT	Nervus thoracicus

Vertebrae:

vC	Vertebra cervicalis (z. B. vC 3 — Vertebra cervicalis tertia)
vCy	Vertebra coccygea s. caudalis
vL	Vertebra lumbalis
vS	Vertebra sacralis
vT	Vertebra thoracica

* Nomina Anatomica Veterinaria, 2012, rev. 5th ed., http://www.wava-amav.org/Downloads/nav_2012.pdf.

Vorwort zur siebten Auflage

Mit der vorliegenden vollständig überarbeiteten 7. Auflage des Atlas der Anatomie des Pferdes wird erstmals auch in diesem Werk aus der Reihe *Budras Anatomie* das moderne Konzept der integrierten Präsentation von anatomischem Grundlagenwissen und klinisch-funktionellen Aspekten umgesetzt. Die topographische Anatomie wird in direktem Zusammenhang mit der praktischen klinischen Anwendung einschließlich der bildgebenden Diagnostik präsentiert und vermittelt. Diese integrierte Darstellung und Vermittlung der für die Anwendung im späteren Berufsleben wichtigen anatomischen Fakten folgt neueren Erkenntnissen der Lehr- und Lernforschung, fördert Motivation und Enthusiasmus beim Lernen und verbessert die Retention des Wissens bei den Studierenden erheblich. Gleichzeitig macht diese Darstellungsweise das Werk auch zu einem wertvollen Nachschlagewerk für die praktisch tätigen Tierärzte und für alle Menschen, die professionell an der Anatomie des Pferdes interessiert sind.

In der vorliegenden 7. Auflage unseres Gemeinschaftsprojektes wurde das über viele Jahre gewachsene und bewährte Buchkonzept weiterentwickelt. Großformatige, kolorierte topographisch-anatomische Abbildungen mit gegenüberstehendem kurzem und auf das Wesentliche reduziertem Text stehen nach wie vor im Zentrum der Betrachtung; praxisbezogene Sachverhalte werden hervorgehoben. Die klinisch-funktionellen anatomischen Aspekte nehmen einen breiten Raum ein.

Die gut gegliederte und anschauliche Darstellung der topographischen Anatomie mit hochwertigen Abbildungstafeln und der funktionell-klinischen Anatomie mit zahlreichen Bildern ermöglicht eine zielgerichtete effektive Nutzung des Buches im anatomischen Präparierkurs, im Selbststudium, zur Examensvorbereitung, aber auch in der Praxis zur Vorbereitung z. B. eines chirurgischen Eingriffs.

Ein besonderer Dank geht an die Zeichnerinnen des Gesamtprojektes. Im Zusammenhang mit dieser Neuauflage gilt dieses insbesondere der wissenschaftlichen Zeichnerin, Frau Caren-Imme von Stemm, aus dem Anatomischen Institut der Stiftung Tierärztliche Hochschule Hannover für die Anfertigung zahlreicher neuer Zeichnungen.

Die Herausgeber konnten für die Neuauflage Prof. Dr. Michael Stoffel, Prof. Dr. Dirk Berens von Rautenfeld, Prof. Dr. Carsten Staszyk, Dr. Dora Bernigau und Tierärztin Jule Michler als Experten in ihren jeweiligen Spezialgebieten gewinnen. Diesen und auch allen nicht namentlich einzeln genannten Kolleginnen und Kollegen aus Universität und Praxis sowie allen Mitarbeiterinnen und Mitarbeitern, die die Arbeit an dem vorliegenden Werk unterstützt haben, gilt großer Dank. Last but not least bedanken wir uns auch bei den zahlreichen Studierenden, die mit ihrem konstruktiv kritischen Feedback dazu beigetragen haben, dieses Werk kontinuierlich zu verbessern. Die vorliegende 7. Auflage ist wie das Gesamtwerk ein Ergebnis der Arbeit eines großen interdisziplinären Teams aus Autoren und Mitarbeitern. Viele haben sich mit ihren Ideen, Vorschlägen und ihrer Arbeit über die Jahre eingebracht. Ihnen allen gebührt unser Dank.

Leipzig, Berlin, Dublin, Hannover und München
im Herbst 2013
Die Herausgebergemeinschaft

1 | Stamm, Körperwand, Brust- und Bauchwand

1.1 Haut und Unterhaut

Das **Integumentum commune** als allgemeine Körperdecke beeinflusst maßgeblich das Erscheinungsbild des Pferdes durch variierende Fellfarbe und Haarlänge sowie dessen Pflegezustand. Das Aufgabenspektrum ist sehr vielfältig; beispielsweise fungiert es als Barriere gegen schädigende Einflüsse und spielt eine wichtige Rolle als Speicherorgan und bei der Regulation des Wasserhaushalts. Darüber hinaus erfüllt es immunologische und thermoregulatorische Funktionen und dient in besonderem Maße der Reizvermittlung sowie der Kommunikation mit der Außenwelt.

Oft wird das Integumentum commune mit der Haut gleichgesetzt. Der Grundaufbau besteht jedoch aus der Haut, **Cutis**, und der Unterhaut, **Tela subcutanea,** sowie allen Hautmodifikationen. Die Cutis wiederum wird aus der Oberhaut, **Epidermis**, und der durch eine Basalmembran abgegrenzten Lederhaut, der **Dermis**, gebildet. Unter der Dermis befindet sich die Unterhaut.

1.1.1 Epidermis

Die **Epidermis (—1)** besteht aus verschiedenen Zelltypen. Allen Zellen ist gemein, dass sie durch Diffusion aus der daruntergelegenen Dermis ernährt werden, da sich in der Epidermis selbst keine Blutgefäße befinden. Die Epidermis wird anhand der Schichtung der sog. Keratinozyten in vier Lagen eingeteilt **(Strata basale, —spinosum, —granulosum, —corneum).** Die durch fortwährende Keratinisierung und Verhornung gebildete Hornschicht der Epidermis, das **Stratum corneum,** wird durch mechanischen Abrieb beständig abgeschilfert. Neben der physikalischen Barriere, die die Keratinozyten bilden, haben diese eine Vielzahl weiterer Eigenschaften. Beispielsweise sind sie zur Bildung verschiedener antimikrobieller Proteine befähigt und synthetisieren Vorstufen des Vitamin D.

Neben den Keratinozyten gibt es weitere Zelltypen in der Epidermis. Im Stratum basale finden sich **Melanozyten**, die für den UV-Schutz und die Farbgebung der Haut durch Pigmentbildung verantwortlich sind. Sie produzieren Melanin und geben dieses über verzweigte Zellfortsätze an umliegende Keratinozyten ab. Von den Melanozyten abzugrenzen sind die **dendritischen Zellen**. Diese Bezeichnung wird für bestimmte Zellen des Immunsystems verwendet. Eine Art dendritischer Zellen **(Langerhans-Zellen)** findet sich in den Strata basale und spinosum. Als Teil des zellulären Immunsystems erkennen sie eindringende Antigene und sorgen für die Antigenpräsentation.

Als Sinneszellen sind Merkelzellen in geringer Anzahl diffus im Stratum basale und um Haarfollikel herum verteilt. Sie fungieren neben den ebenfalls vorhandenen freien Nervenendigungen als Mechanorezeptoren der Epidermis.

1.1.2 Dermis

Die **Dermis (Lederhaut, Corium, —2)** bestimmt im Wesentlichen die Dicke der Haut. Verschiedene histomorphologische Studien haben gezeigt, dass die Dermis des Pferdes sehr ausgeprägt ist, so dass in der neueren Literatur die Dermis in **Strata superficiale dermidis**, **—mediale dermidis** und **—profundum dermidis** eingeteilt wird. Trotz dessen sollte die klassische Einteilung in Stratum papillare und Stratum reticulare bekannt sein, da sie vielfach Verwendung findet. In behaarter Haut ist das **Stratum papillare** allerdings durch die Haltefunktion der verankerten Haare in einigen Regionen deutlich reduziert, wodurch eine klare Abgrenzung in Stratum papillare und **Stratum reticulare** erschwert wird. Es erscheint deshalb zweckmäßiger, die Dermis, wie oben beschrieben, einzuteilen. Die Einteilung kann nur mikroskopisch anhand der Anordnung der kollagenen und elastischen Fasern vorgenommen werden.

Vorherrschender Zelltyp der Dermis sind Fibroblasten, die das in der Haut überwiegend vorkommende Kollagen I, aber auch die ebenfalls benötigten Typ-III- und Typ-V-Kollagene synthetisieren.

Eine besondere Modifikation der Dermis von Equiden ist der sog. Rossspiegel. Der Begriff beschreibt die in besonderer Weise spiegelnde Reflektion einfallenden Lichtes bei der Verarbeitung von Pferdehaut zu Leder. Der Rossspiegel tritt im Kruppen- und Rückenbereich auf und beruht auf einer speziellen baumartig verzweigten Anordnung der Kollagenfasern (Typ I) im Stratum profundum. Die Ausprägung ist rasseabhängig.

1.1.3 Tela subcutanea

Die **Tela subcutanea (Unterhaut, Hypodermis, Subcutis, —3)** fungiert als Verschiebeschicht aus Binde- und Fettgewebe, deren Anteile je nach Ernährungszustand, Körperregion und rassetypischer Ausprägung variieren. Im Allgemeinen erfolgt eine Einteilung in ein **Stratum adiposum** und ein darunter befindliches **Stratum fibrosum**. Verzweigte Bindegewebssepten durchziehen das Fettgewebe, welches beim Pferd aufgrund der Einlagerung von Karotinoiden gelblich erscheint. An einigen Körperstellen können die Tela subcutanea und insbesondere das Stratum adiposum eine immense Ausprägung erfahren wie zum Beispiel am Mähnenkamm („Speckhälse“ gut genährter Pferde) oder in der Bauchregion als Panniculus adiposus externus. In manchen Körperregionen kann das Stratum adiposum aber auch fehlen wie in weiten Teilen des Kopfes.

1.1.4 Innervation und Blutversorgung

In der Dermis und Tela subcutanea sind zahlreiche Schmerzrezeptoren, die als freie Nervenendigungen und sog. polymodale Nozizeptoren vorliegen, sowie Thermo- und Mechanorezeptoren vorhanden. Zu den Mechanorezeptoren gehören die superfiziell in der Dermis liegenden Meissner-Tastkörperchen **(Corpusculum tactus),** die tiefer in der Dermis vorkommenden Ruffini-Körperchen und die subkutanen Vater-Pacini-Lamellenkörperchen **(Corpusculum lamellosum, —4)**. Zusammen mit den in der Epidermis vorkommenden freien Nervenendigungen und Merkelzellen (s. Kap. 1.1.1) stellt das Integumentum commune ein wichtiges Sinnesorgan des Körpers dar.

Die Blutversorgung der Dermis und Unterhaut findet in mehreren Ebenen statt. Diese Schichten sind mit einem wesentlich reicheren Gefäßnetz ausgestattet als es für die Versorgung der Zellen notwendig wäre. Über Anastomosen kann die Durchblutung vermindert oder erhöht werden, was einen außergewöhnlich wirkungsvollen Mechanismus zur Thermoregulation darstellt.

Auf Höhe des Stratum fibrosum liegt das **Rete arteriosum hypodermidis** mit dem vergesellschafteten **Plexus venosus hypodermidis (—13)**. Von hier aufsteigend findet sich auf Höhe der Haarfollikel das **Rete arteriosum dermidis** und der **Plexus venosus dermidis (—12)**. Der superfiziell gelegene Gefäßverbund aus **Rete arteriosum subpapillare** und **Plexus venosus subpapillaris (—11)** liegt direkt an der Grenze von Dermis zu Epidermis. Hier spalten sich zusätzlich kleinste Verästelungen ab, die die Versorgung der Epidermis durch Diffusion mittragen.

Tafel 1.1: Integumentum commune

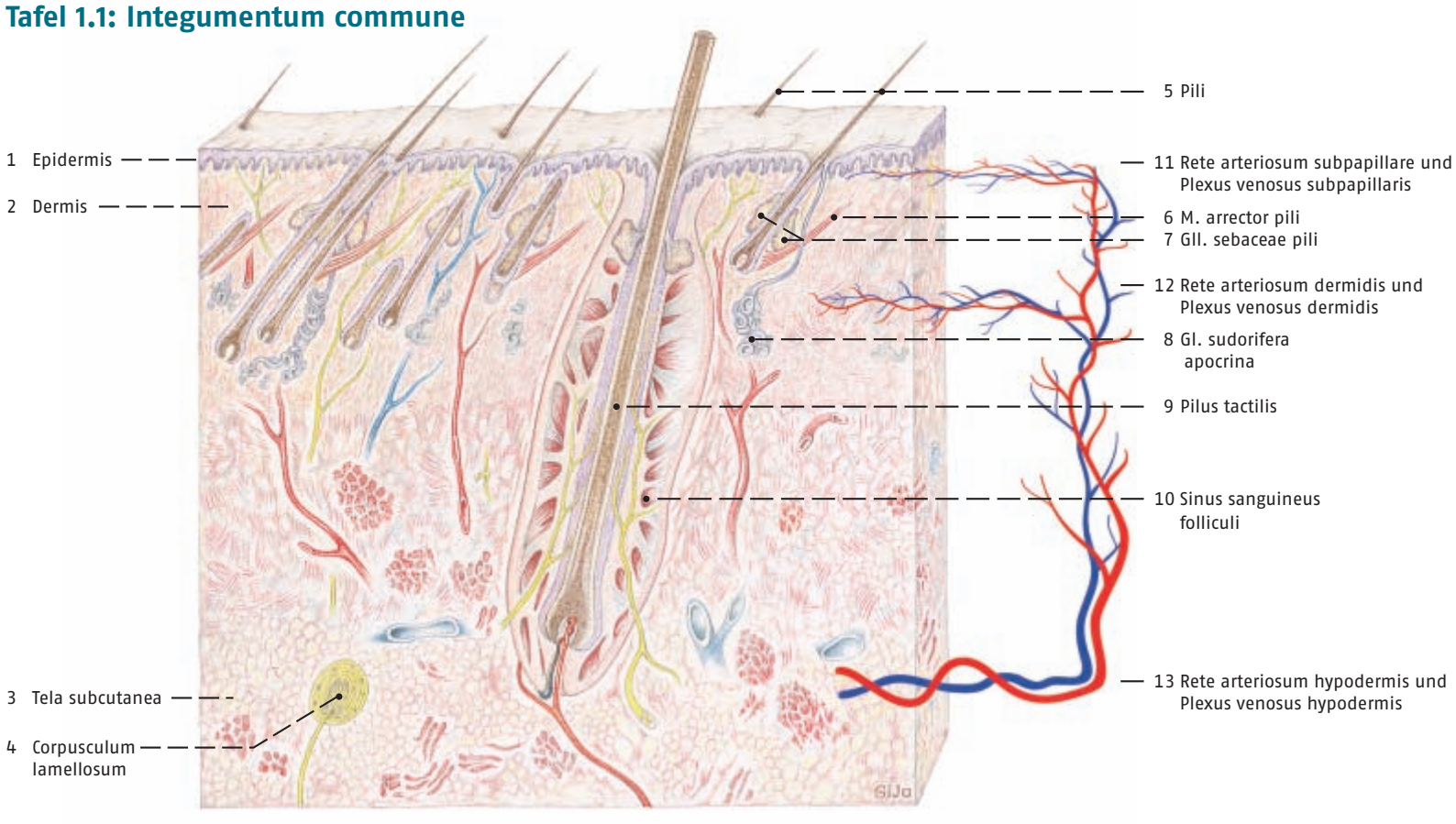

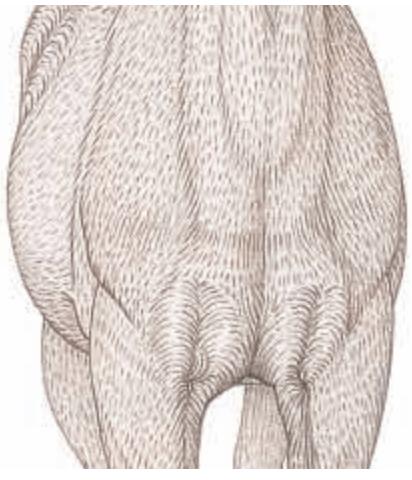

14 Flumina pilorum

1.2 Haarkleid und Hautmodifikationen

1.2.1 Fell und Drüsenadnexe

Das Haarkleid besteht aus Deckhaar (Fell) und Langhaar. Den Fellstrich des Deckhaars nennt man **Flumina pilorum (—3.14)**. Die Langhaare bilden den Schopf **(Cirrus capitis, —3.15)**, die Mähne **(Juba, —3.16)** und den Schweif **(Cirrus caudae, —3.17)**. Insbesondere kaltblütige Rassen haben zusätzliche Langhaare an der distalen Gliedmaße, auch Kötenbehang genannt (Cirrus metacarpeus an der Vorderextremität, Cirrus metatarseus an der Hinterextremität).

Die verschiedenen Haartypen des Pferdes sind auf unterschiedliche Haarfollikelanlagen zurückzuführen. Haare, **Pili,** gehen aus Haarfollikeln, Folliculi pili, hervor. Man unterscheidet am einzelnen Haar drei Schichten: Mark (Medulla), Rinde (Cortex) und Cuticula. Der Follikel ist vergesellschaftet mit einem Haarbalgmuskel vom glatten Muskeltyp, dem **M. arrector pili (—3.6)**, sowie Talgdrüsen und Schweißdrüsen **(Glandulae sebaceae, —3.7)** et **Glandulae sudoriferae, —3.8**. Da Talgdrüsen, Schweißdrüsen und Haare epidermale Abkömmlinge sind, fasst man sie auch als sog. Epidermistrias zusammen (für den strukturellen Aufbau siehe Lehrbücher der Histologie).

Embryonal werden die Haare nach ihrem Auftreten als Primär- oder Sekundärhaare angelegt. Diese beiden Haartypen sind beim Pferd gleichmäßig über den Körper verteilt und unterscheiden sich beim adulten Pferd nur geringfügig. Dem Wollhaarfollikel (Sekundärhaar) wird ein etwas feineres Haar zugeschrieben, dem das Haarmark und auch der M. arrector pili unter Umständen fehlen können.

Jeder Haarfollikel besteht aus einem epidermalen und einem dermalen Anteil. Dieses Miniorgan ermöglicht durch ein komplexes Zusammenspiel von Zellen beider Komponenten die immer wiederkehrende Erneuerung des Haarkleides. Synchrone Haarzyklen bestimmen den Fellwechsel. Im Frühjahr fällt das lange dichte Winterfell aus und ein kürzeres Sommerfell wächst nach. Im Herbst wird das Haarkleid dichter und länger und bildet so erneut das Winterfell.

Bis auf wenige Ausnahmen sind die Haarfollikel sehr schräg in der Haut verankert, was die Strichrichtung des Fells bedingt. An einigen Körperstellen findet man divergierende oder konvergierende Haarwirbel, Haarscheiden oder -leisten. Darüber hinaus hat jedes Pferd individuelle Wirbel oder Wirbelformen, die eine Identifizierung des Pferdes erleichtern können. Sie werden daher im Equidenpass, den EU-weit jeder Einhufer besitzen muss, verzeichnet.

Sinushaare stellen eine Sonderform der Haare dar; sie befinden sich in einer Vielzahl um das Maul und in geringerer Zahl um das Auge herum verteilt. Beim Pferd sind sie vom kavernösen Typ **(Pilus tactilis, —3.9)** mit **Sinus sanguineus folliculi (—3.10)**. Das eine besonders lange Sinushaar am nasalen Augenwinkel ist regelmäßig bei Equiden ausgebildet und wird **Supercilium** genannt.

Die Drüsenpakete in der Pferdehaut, insbesondere die Schweißdrüsen, sind stark ausgeprägt. Der pH-Wert der Haut reicht im Mittel von 6,3 bis hin zu Werten von 9 bei intensiver Schweißbildung. Ein Säureschutzmantel, wie er für die humane Haut beschrieben wird, existiert beim Pferd nicht.

1.2.2 Hautmodifikationen

Hautmodifikationen sind Abwandlungen in der Dicke, Komposition oder Beschaffenheit der Haut und Unterhaut. Im Rahmen von Modifizierungen kann es zur reduzierten oder prominenten Ausbildung einer oder mehrerer Anteile kommen. Zu den Hautmodifikationen gehören unter anderem die Bereiche, in denen die Haut in Schleimhaut übergeht. Man spricht hier von mukokutanen Übergängen. Diese finden sich beispielsweise an der Maulöffnung, am Auge und am After.

Bei allen Equiden findet man an den Extremitäten Kastanie und Sporn. Diese Hautmodifikationen gehen mit einer vermehrten Bildung weicher Hornmassen bei völliger Haarlosigkeit einher. Die **Kastanie** ist an den Innenseiten der Extremitäten zu finden und stellt ein Relikt des Metakarpal- bzw. Metatarsalballens dar. Am Vorderbein liegt der Torus carpeus proximal des Karpalgelenks. Der **Torus tarseus (—3.18)** am Hinterbein liegt distal des Tarsalgelenks. Der **Sporn (Calcar metacarpeum, Calcar metatarseum, —3.19**) liegt oberhalb der Fesselbeuge und ist etwas schwieriger zu finden, da er sich in der Regel unter der Fesselbehaarung verbirgt. Bei manchen Pferden zeigen Kastanie und Sporn ein erhebliches Wachstum. Da das Horn relativ weich ist, lässt es sich gut manuell entfernen.

Sehr bedeutende Hautmodifikationen sind das Zehenendorgan (s. Kap. 2) und die Milchdrüse (s. Kap. 7.3.5), die in den entsprechenden Abschnitten erläutert werden.

▶▶▶ Funktionelle Anatomie

Jule Michler

In der Praxis werden verschiedene Bezeichnungen für spezifische Farbmerkmale der Pferdehaut verwendet. Bereiche, in denen weiße Haare auf unpigmentierter Haut zu finden sind, nennt man **Abzeichen**. Sie können angeboren oder erworben sein. Zu den angeborenen Abzeichen zählen beispielsweise der Stern und die Blesse, wohingegen unpigmentierte Hautareale nach Verletzungen sowie nach Sattel- oder Gurtdruck zu den erworbenen Abzeichen zählen.

Die extrem schnellen Muskelzuckungen zur Fliegenabwehr, die man bei Pferden beobachten kann, werden durch regional kräftig ausgebildete Hautmuskeln verursacht und als Pannikulusreflex bezeichnet.

Dermis und Subkutis bestimmen den sog. **Hautturgor**. Wird eine Hautfalte aufgezogen, verstreicht diese anschließend mehr oder weniger schnell. So kann eine Aussage zum Flüssigkeitshaushalt gemacht werden, die sich aus dem Spannungszustand der Haut des Pferdes ableitet. Die Beschaffenheit und Versorgung der Tela subcutanea garantiert außerdem den langsam progressiven Abtransport von subkutan (s. c.) injizierten Arzneimitteln. Beim Pferd wird hierfür meist der seitliche Halsbereich gewählt.

Mikrochips zur Identifikation werden in der Regel auf der linken Halsseite subkutan implantiert. Ist er dort nicht aufzufinden, ist eine Überprüfung der rechten Halsseite anzuraten, da beispielsweise beim französischen Traber die Chips rechts gesetzt werden.

Intrakutantests (IKT) können zur Feststellung von Allergien genutzt werden. Dafür werden in der Halsregion Felder markiert und bestimmte Mengen des Allergens sowie eine Positiv- und eine Negativkontrolle intradermal injiziert. Die Quaddelbildung an der Injektionsstelle wird anschließend beurteilt.

„Quaddeln“ ist darüber hinaus ein feststehender Begriff in der Neuraltherapie. Dabei werden intradermale Depots meist paramedian der Wirbelsäule gesetzt. Es werden Injektionslösungen wie z. B. Natriumchlorid sowie verschiedene Lokalanästhetika eingesetzt.



Abb. 1.2-1: Verschiedene Hauterkrankungen beim Pferd. (a) Haarlinge im Schopf, (b) Sommerekzem, (c) Satteldruck am Widerrist, (d) Pilzerkrankung im Bereich der Sattellage, (e) Photodermatitis (z. B. nach der exzessiven Aufnahme von Bucheckern), (f) Mauke in der Fesselbeuge, (g) erworbene Abzeichen (Röhrbein) und angeborenes Abzeichen (weißer Kronsaum), (h) Melanom des Schimmels am After. (Fotos: a, b, d, e: Ilka Hoppe, Langeness; c, f, g, h: Jule Michler.)

Die Akupunktur als komplementäres Therapieverfahren erfährt in der Pferdemedizin zunehmende Beliebtheit. Je nach Körperregion werden die Akupunkturnadeln sehr oberflächlich (intradermal, so im Kopfbereich) bis tief intramuskulär (Lendenregion) gesetzt.

Für Operationen ist das Wissen um den Verlauf der sog. **Spalthautlinien** wichtig. Die Ausrichtung der dermalen Bindegewebsfasern sollte maßgeblich für die Schnittführung sein, da sie das komplikationslose Abheilen des Schnittes begünstigt. Beachtet man dies nicht, kann es zum Auseinanderklaffen der Wundränder, zur Ausbildung ungünstiger Zugverhältnisse auf die Wundnaht und einem daraus resultierenden verlangsamten Heilungsprozess kommen.

Hauttumore stellen beim Pferd circa die Hälfte aller auftretenden Neoplasien dar, wobei virusinduzierte Papillome und Sarkoide, Plattenepithelkarzinome und Melanome (bzw. Melanozytome) am häufigsten vorkommen.

Abbildung 1.2-1 zeigt eine Auswahl von Hauterkrankungen.

2 | Schultergliedmaße

2.1 Skelett der Schultergliedmaße

Bei idealer Gliedmaßenstellung erscheinen die Extremitäten gerade und parallel zueinander, wenn die Betrachtung von vorn erfolgt. Bei der Seitenansicht soll die Schultergliedmaße ebenfalls gerade stehen. Eine Lotlinie vom palpierbaren **Tuber spinae scapulae (5')** geht durch das Zentrum des Fesselgelenks und tangiert die Kaudalkontur des Hufes. Vom Schultergürtel (Schulterblatt, Rabenschnabelbein, Schlüsselbein) ist das Schlüsselbein am weitesten reduziert, denn es existiert nur noch als bindegewebiger Schlüsselbeinstreifen, eingelagert in den M. brachiocephalicus, ohne eigenen Knochenanteil. ▶ **(1)**

2.1.1 Schulterblatt

Am Schulterblatt **(Scapula)** ist ein auffallend hoher halbmondförmiger **Schulterblattknorpel (Cartilago scapulae —14)** für das Pferd charakteristisch. Die Spina scapulae trägt etwa auf halber Höhe das palpierbare Tuber spinae scapulae und verstreicht distal am **Collum scapulae (19)** ohne Ausbildung eines Acromion. Ein **Tuberculum infraglenoidale (20)** kann fehlen. ▶ **(2)**

2.1.2 Oberarmknochen

Am Oberarmknochen **(Humerus)** sind proximal die beiden Muskelhöcker, das lateral gelegene und palpierbare **Tuberculum majus (25)** und das medial gelegene **Tuberculum minus (29)** gleichermaßen gut ausgebildet, und beide sind deutlich in eine **Pars cranialis (25' und 29')** und eine **Pars caudalis (25'' und 29'')** geteilt. Beide Muskelhöcker mit ihren beiden Teilen sind sagittal durch einen **Sulcus intertubercularis (28)** getrennt, der durch die Ausbildung eines **Tuberculum intermedium (28')** eine besondere Fixiereinrichtung für die hier eingedellte Ursprungssehne des M. biceps brachii aufweist. Das **Corpus humeri (31)** weist medial die deutliche **Tuberositas teres major (32')** auf, die etwa auf gleicher Höhe wie die lateral befindliche, sehr deutliche **Tuberositas deltoidea (32)** liegt. Distal am Humerus ist die Unterteilung in Trochlea und Capitulum unangebracht. Der radiusgestützte walzenförmige **Condylus humeri (35)** weist lateral einen sagittal gestellten abgestumpften Führungskamm mit beiderseits flankierenden Führungsrinnen auf. Die beiderseitigen **Bandhöcker (Epicondylus lateralis —38** und **—medialis —39)** und die **Crista supracondylaris lateralis (38')** sind palpierbar. Kraniodistal befindet sich die seichte **Fossa radialis (41,** ohne Foramen supratrochleare) und kaudodistal die tiefe **Fossa olecrani (40)**. ▶ **(3)**

2.1.3 Unterarmknochen

Von beiden Unterarmknochen **Elle (Ulna)** und **Speiche (Radius)** stützt lediglich der Radius den Oberarmknochen im Ellenbogengelenk.

Die **Ulna** bildet nur ein kaudales Widerlager. Ihr proximaler Teil ragt mit dem **Tuber olecrani (52)** bis zur fünften Rippe, und der distal schwächer werdende Teil ist mit dem Radius vollkommen verwachsen. Der Verwachsungsgrad ist maßgebend für die Größe des **Spatium interosseum antebrachii (62)**, das in den meisten Fällen nur spaltförmig im proximalen Unterarmdrittel vorhanden ist. ▶ **(4, 5)**

Der **Radius** besitzt proximomedial eine deutliche **Tuberositas radii (46)** als Insertionsareal für den M. biceps brachii. Distal am Unterarm liegt jederseits ein vom Radius gebildeter Knöchelfortsatz, und zwar medial der **Processus styloideus medialis (50)** und lateral der **Processus styloideus lateralis (61)**, der auch einen Ulnarest enthält. ▶ **(6)**

2.1.4 Handwurzelknochen

Die Handwurzelknochen **(Ossa carpi)** der proximalen Knochenreihe bestehen aus dem **Os carpi radiale (63)**, dem selbständigen **Os carpi intermedium (63')** und den **Ossa carpi ulnare (64)** und **—accessorium (65)**. Von den vier Karpalknochen CI–IV der distalen Knochenreihe ist C I in Lage und Ausbildung inkonstant. ▶ **(7, 8, 9, 10)**

2.1.5 Mittelhandknochen

Die Mittelhandknochen **(Ossa metacarpalia II–IV)** sind mit der Aufrichtung der distalen Gliedmaße und der Reduktion der Zehen teils verschwunden (McI und V) und teils in der Größe reduziert (Mc II und IV), während Mc III als einziger Mittelhandknochen überaus gut entwickelt ist. Dieser körpertragende Mittelhandknochen heißt auch Röhrbein und ist im Querschnitt queroval. ▶ **(11)** Die distal gelegene Trochlea wird durch einen sagittal gestellten Führungskamm unterteilt. Mc II und IV sind das mediale resp. laterale Griffelbein. Der mediale Knochen ist meistens etwas länger als das laterale Griffelbein. ▶ **(12)** Die proximale **Basis (67)** artikuliert mit den jeweils überlagernden Ossa carpalia (C II mit Mc II; C III mit Mc III und C IV mit Mc IV). Der lange **Körper (Corpus —68)** der Griffelbeine geht an der distalen Drittelgrenze des Röhrbeins in das **Caput (69)** über, und ist mit dem Röhrbein bindegewebig und meist auch knöchern verbunden. (Im deutschen Sprachgebrauch haben sich die Begriffe **Griffelbeinköpfchen** für die proximal gelegene verdickte Basis und **Griffelbeinknöpfchen** für das distal gelegene Caput durchgesetzt.)

2.1.6 Fingerknochen

Zu den Fingerknochen **(Ossa digitorum manus)** gehören die **Phalanges proximalis (70)**, **media (71)** und **distalis (76)** des allein ausgebildeten dritten Fingers (Strahl oder Zehe). Die Phalanx proximalis ist der längste Fingerknochen und heißt Fesselbein; ▶ **(13)** sie weist ein proximopalmar gelegenes **Fesselbeindreieck (Trigonum —70')** auf. Die halb so lange Phalanx media heißt Kronbein ▶ **(14)** und besitzt proximopalmar die **Kronbeinlehne (Tuberositas flexoria —75)** für die Insertion der oberflächlichen Beugesehne. Die Phalanx distalis ist das Hufbein, ▶ **(15)** ein spongiöser Knochen mit **Gefäßlöchern (Foramen soleare mediale** resp. **—laterale —76'**) und **Gefäßrinnen (Sulcus parietalis medialis** resp. **—lateralis —76''**). Der **Hufknorpel (Cartilago ungularis medialis** resp. **—lateralis —76''',** ▶ **(16)**) sitzt proximopalmar auf dem **Processus palmares medialis** resp. **—lateralis (76''')** des Hufbeins und weist wie dieses eine entsprechende Krümmung auf. Nur der distale Teil des Hufknorpels liegt innerhalb der Hufkapsel auf dem Hufbeinast, während der proximale Teil darüber hinaus fast bis zur Kronbeinlehne ragt. Das Hufbein weist neben der proximopalmar gelegene **Facies articularis (77)** zum Kronbein auch eine Facies articularis sesamoidea zur gelenkigen Verbindung mit dem Strahlbein auf. Das Insertionsareal der tiefen Beugesehne ist höckerig und heißt **Tuberositas (Facies flexoria, 79)**.

2.1.7 Sesambeine

Man unterscheidet die proximalen und die distalen Seambeine **(Sesamoides, Ossa sesamoidea).** Die **Gleichbeine** (Sesama bina oder **Ossa sesamoidea proximalia —83**) liegen palmar am Fesselgelenk und das **Strahlbein (Os sesamoideum distale —84)** befindet sich palmar am Hufgelenk. ▶ **(17, 18)**

3 Beckengliedmaße

3.1 Skelett der Beckengliedmaße

3.1.1 Oberschenkelbein (Os femoris)

Das Oberschenkelbein besitzt am **Oberschenkelkopf (Caput ossis femoris —1)** eine vergleichsweise große dreieckige **Fovea capitis (2)**, die als gelenkknorpelfreie Vertiefung zentral auf dem Oberschenkelkopf spitz beginnt und peripher an der Medialkontur mit breiter Basis endet. Ihr zentraler Anteil nimmt das Lig. capitis ossis femoris und ihr peripherer Basisanteil das Lig. accessorium ossis femoris auf, das hauptsächlich aus der Endsehne des M. rectus abdominis hervorgeht. Der lediglich angedeutete **Oberschenkelhals (Collum ossis femoris —3)** geht lateral in den **Trochanter major (4,** „größerer Umdreher") über, der in eine **Pars cranialis (4')** und eine auffällige **Pars caudalis (4'')** gegliedert ist. Der kaudale Anteil überragt den Oberschenkelkopf beträchtlich, und seine Basis grenzt lateral die **Fossa trochanterica (5)** ab, die medial vom kammförmigen **Trochanter minor (6)** begrenzt wird. Der sehr deutliche **Trochanter tertius (7)** liegt lateral an der proximalen Drittelgrenze des Oberschenkelbeins, unterhalb des größeren Umdrehers. Die **Fossa supracondylaris lateralis (13)** ist das grubenförmige (bei anderen Haussäugetieren erhabene – daher Tuberositas supracondylaris lateralis) Ursprungsareal für den oberflächlichen Zehenbeuger. Der **Condylus medialis (14)** und **Condylus lateralis (17)** sind durch die **Fossa intercondylaris (20)** deutlich getrennt. Beide Kondylen gehen kranial in die **Trochlea ossis femoris (21)** über, deren medialer **Rollkamm (Tuberculum trochleae ossis femoris (21')** deutlich größer als der laterale ist und das Widerlager für die Patellaschlaufe (s. Kap. 3.4) bildet. Die Trochlea ossis femoris bildet das Gleitlager für die **Kniescheibe (Patella —69).** Die Kniescheibe ist annähernd rhomben- bis faustkeilförmig mit proximaler **Basis (69')** und distalem **Apex (69'')**. An der Medialseite ist auf dem **Processus cartilagineus (69''')** der **Patellaknorpel (Fibrocartilago parapatellaris medialis —69'''')** befestigt. Die mit Gelenkknorpel überzogene **Facies articularis (69''''')** ist durch eine sagittale Leiste zweigeteilt. ▶ **(1, 2, 3)**

3.1.2 Unterschenkelknochen (Ossa cruris)

Tibia (Schienenbein)

Als Artikulationsfläche mit der Patella weist die Tibia eine dreieckige **Facies articularis proximalis (22)** auf, die von der sehr deutlichen **Eminentia intercondylaris (24)** überragt wird. Die Dreieckspitze geht in die **Tuberositas tibiae (29)** über, die die Ligamenta patellae und somit auch die Endsehne des M. quadriceps femoris aufnimmt. Die kraniolaterale Dreiecksseite der proximalen Gelenkfläche ist durch den deutlichen **Sulcus extensorius (27)** halbmondförmig eingezogen, und die kaudal gelegene Basis des Dreiecks geht in die deutliche **Linea m. poplitei (27')** über, die den M. popliteus unterlagert und auf der halben Höhe der Tibia an deren Medialkontur endet. Das **Corpus tibiae (28)** liegt nur kraniomedial der Haut direkt an **(Planum cutaneum —28')**, während die übrige Oberfläche von Muskeln bedeckt ist. An der distal gelegenen **Cochlea tibiae (30)** sind der Gelenkkamm und die beiderseits flankierenden Gelenkrinnen schräg kraniolateral ausgerichtet. ▶ **(4, 5, 6)**

Fibula (Wadenbein)

Die schmale Fibula ist in ihrem Distalteil weitgehend zurückgebildet. Sie artikuliert mit ihrem **Caput fibulae (32)** mit dem **Condylus lateralis tibiae (25)**, und das **Corpus fibulae (34)** verliert sich in Höhe des proximalen Drittels der Tibia. Ein selbständiges Mittelstück fehlt, das Distalende bildet den **Malleolus lateralis (35)**, der mit dem lateralen Tibiaende verschmolzen ist. ▶ **(7)**

3.1.3 Fußwurzelknochen

Die Fußwurzelknochen **(Ossa tarsi)** formieren sich zu einer proximalen, einer mittleren und einer distalen Reihe. In der proximalen Reihe trägt das **Rollbein (Talus —37)** eine wuchtige **Trochlea tali (39)**, deren Gelenkkämme ebenso schräg kraniolateral ausgerichtet sind wie die der anliegenden Cochlea tibiae. ▶ **(8, 9)**

Das **Fersenbein (Calcaneus —42)** besitzt proximal das aufgetriebene **Tuber calcanei (43)**, in der Mitte das deutliche **Sustentaculum tali (44)** mit einer Rinne für die Sehne der Mm. flexor digitalis lateralis samt tibialis caudalis und artikuliert distal mit dem Os tarsale IV. Die mittlere Reihe wird vom **Os tarsi centrale (45)** gebildet. Von den **Ossa tarsalia (46)** der distalen Reihe sind die ersten beiden meistens miteinander verwachsen, der dritte Tarsalknochen liegt über dem Röhrbein, und der vierte ragt in das Niveau der mittleren Reihe hinein und vervollständigt diese. ▶ **(10, 11)**

Für die Fußwurzelknochen (Ossa tarsi) sind folgende **Synonyma** bekannt:
Talus = Rollbein; Kalkaneus = Fersenbein
Os tarsi centrale sive Os naviculare = Kahnbein
Ossa tarsalia I–III sive Os cuneiforme med., -intermed., -lat. = mediales-, mittleres-, laterales Keilbein
Os tarsale IV = Würfelbein

> **!** Merkvers (vgl. Kap. 2.1): Das Rollbein und das Fersenbein wollten in den Kahn hinein und bekamen dreimal Keile vom Würfelbein. (Das Würfelbein wurde im klassischen Altertum zum Würfelspiel verwendet.)

3.1.4 Mittelfußknochen, Zehenknochen und Sesambeine

Die Mittelfußknochen **(Ossa metatarsalia)**, Zehenknochen **(Ossa digitorum pedis)** und Sesambeine **(Ossa sesamoidea)** weisen gegenüber den entsprechenden Verhältnissen an der Schultergliedmaße nur geringfügige Abweichungen auf (s. Kap. 2.1). Das Röhrbein (Mt III) ist auf dem Querschnitt rund, das Mc III ist queroval.

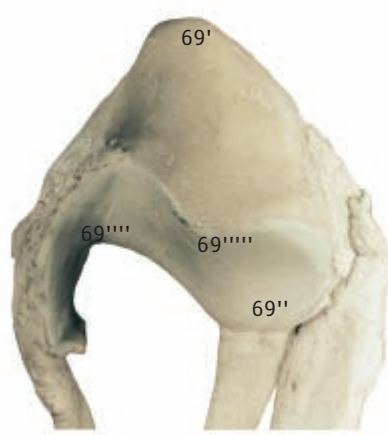

Textabb. 3.1-1: Kaudale Ansicht der Gelenkfläche der Patella mit Fibrocartilago parapatellaris medialis.

Textabb. 3.1-2: Kaudale Ansicht des Oberschenkelkopfes und der Trochanteren proximal am Os femoris.

4 Der Huf

4.1 Definition und Bau des Hufes

Der Huf ist das **Zehenendorgan** des Pferdes. Der Begriff Huf im eigentlichen Sinne bezeichnet die modifizierte Haut über der Zehenspitze. Zum Huf im weiteren Sinne gehören die von dieser modifizierten Haut eingeschlossenen zentralen Stützteile wie Hufbein, Sehnen, Bänder sowie Nerven und Gefäße. Der paarige Hufknorpel (siehe auch Abb. 4.2–3) sitzt den kaudal hinausreichenden Hufbeinästen auf und überragt nach oben den Hufrand fast bis zum Krongelenk. ▶ **(1)**

Die Modifikation der Hufhaut betrifft an wenigen Stellen nur eine, überwiegend jedoch mehrere der drei Hautschichten: Hufoberhaut, Huflederhaut und Hufunterhaut. Die Hufhaut ist haarlos und ihr fehlen auch Talg- oder apokrine Schweißdrüsen. Lediglich ekkrine Schweißdrüsen kommen als **Strahl-Ballendrüsen (Glandulae tori —28)** vor. Charakteristisch für die Hufhaut ist eine feste Hornkapsel.

Die epitheliale **Hufoberhaut (Epidermis ungulae)** kann durch Mazeration von der Huflederhaut (Dermis s. Corium ungulae) abgezogen werden („Ausschuhen"). Die Hufoberhaut als Ganzes ist die **Hufkapsel (Capsula ungulae*).** ▶ **(2, 3)**

Die **Huflederhaut (Dermis s. Corium ungulae)**, aus straffem Bindegewebe bestehend, bildet das ernährende Bett (Lectulus) für die Hufoberhaut. Die dreidimensionale Form der Huflederhautoberfläche (des Papillarkörpers) prägt maßgeblich die Architektur der Hufepidermis, insbesondere des Hufhornes, in der gleichen Art, wie ein Prägestempel (Patrize) als Erhabenheit eine Hohlform (Matrize) prägt. So entstehen über **Lederhautzöttchen (Papillae dermales)**, die in allen Hufsegmenten vorkommen, in der Hufepidermis **Hornröhrchen (Tubuli corneales)**, die aus dem suprapapillären Mark (Medulla) und der peripapillären Rinde (Cortex) bestehen und vom interpapillären **Zwischenröhrchenhorn** umgeben sind. Zwischen den **Lederhautblättchen (Lamellae dermales)**, die nur im Wandsegment des Hufes ausgebildet sind, liegen **Epidermisblättchen**. Die mitotisch aktiven Basalzellen der Hufoberhaut sind die epidermale Matrix für das Hufhorn. ▶ **(4)**

Die **Hufunterhaut (Tela subcutanea ungulae)** fehlt an einigen Stellen und bildet in anderen Bereichen feste, elastisch verformbare Polster. ▶ **(5)**

Der Huf wird in fünf Hufsegmente eingeteilt, deren basal gelegene Segmente äußerlich gut abgrenzbar sind, während die übrigen in der Hufwand (Hufplatte) erst nach dem Ausschuhen (Exungulation) gut zu unterscheiden sind. Für diese Einteilung werden die segmentspezifischen Hautmodifikationen in den drei Schichten der Hufhaut herangezogen. ▶ **(6)**

4.1.1 Saumsegment (Limbus)

An die behaarte Haut der Zehe schließt sich distal das Saumsegment des Hufes an. Es ist ein schmales bandförmiges Segment, das palmar resp. plantar etwas breiter wird und in das Ballensegment übergeht. Die **Saumlederhaut (Dermis limbi —1)** trägt filigrane Lederhautzöttchen, die distal länger sind als proximal und der Saumlederhaut-Oberfläche ein samtartiges Aussehen verleihen. Darüber liegt die meist unpigmentierte, daher weißliche **Saumoberhaut (Epidermis limbi —9).** Das **Saumhorn** entsteht durch einen als „weiche Verhornung" bezeichneten Differenzierungsprozess der Saumepidermis (siehe Lehrbücher der Histologie). Das Saumhorn enthält dünne Hornröhrchen und bildet proximal einen Saumhornwulst und distal die wenige Zelllagen enthaltende **Glasurschicht (Eponychium s. Stratum externum)**. Diese erreicht den Tragrand des Hufes nicht, da sie vorher abgerieben wird. Die **Saumunterhaut (Tela subcutanea limbi —18)** ist als **Unterhautpolster (Pulvinus limbi)** ausgebildet, das nahtlos in das Kronpolster übergeht. ▶ **(5)**

4.1.2 Kronsegment (Corona)

Das Kronsegment des Hufes schließt sich mit einer Breite von ca. 15 mm distal an das Saumsegment an, von dem es sich durch eine seichte semizirkulär verlaufende undeutliche Lederhautfurche (Saumfalz) abgrenzt. Die **Kronlederhaut (Dermis coronae —2)** besitzt – wie die Saumlederhaut – Lederhautzöttchen, die insbesondere im distalen Teil des Segmentes wegen ihrer Länge von bis 8 Millimetern und beachtlicher Dicke einzeln gut sichtbar sind. Auf der Kronlederhaut liegt die **Kronepidermis (Epidermis coronae —10)**. Das **Kronhorn** entsteht durch einen als „harte Verhornung" bezeichneten Differenzierungsprozess aus der Kronepidermis. Im Kronhorn fällt eine feine Längsstreifung auf, die durch parallel angeordnete, proximodistal ausgerichtete **Kronhornröhrchen (Tubuli corneales coronales —89.4)** hervorgerufen wird. Palmar resp. plantar bildet das Kronhorn den **Eckstrebenrand (Margo palmaris s. plantaris lateralis** und **—medialis —89.30)**. Hier beginnt der einwärts gebogene **Eckstrebenteil des Kronsegmentes (Pars inflexa dermidis coronae —6** und **—epidermidis coronae —15).** Das Kronhorn bildet als **Schutzschicht (Mesonychium s. Stratum medium)** den Hauptteil der Hufplatte (Hufwand). Die **Kronunterhaut (Tela subcutanea coronae —19)** wölbt sich als Unterhautpolster (Pulvinus coronae) nach außen gegen die Kronlederhaut vor.

4.1.3 Wandsegment (Paries ungulae)

Die **Wandlederhaut (Dermis parietis —3)** ist direkt auf der Wandfläche des Hufbeines (Os ungulare —24) befestigt, weil eine Unterhaut fehlt. Die Wandlederhaut bildet (primäre —I und sekundäre —II) **Lederhautblättchen (Lamellae dermales parietis —3)**, die nur in diesem Hufsegment vorkommen. Auf den Firsten der (primären) Lederhautblättchen entspringen proximal, nahe dem Kronsegment, und distal, nahe dem Blättchenende, **Kappenpapillen (Papillae dermales parietis accessorii proximales —3"** und **—distales —3'").** Die distalen Enden der (primären) Lederhautblättchen tragen Reihen von **Terminalpapillen (Papillae dermales parietis terminales —3').** Die über der Wandlederhaut gelegene **Wandepidermis (Epidermis parietis —11)** bildet das **Wandhorn (Hyponychium s. Stratum internum)** mit **Wandhornblättchen (Lamellae corneales parietis —89.1)** und mit **Kappen-** und **Terminalhorn.** Das Kappenhorn besitzt dünne **Kappenhornröhrchen (Tubuli corneales parietis accessorii—89.3)**, die zum Teil beim Distalschub zu einfach geschichteten Hornmassen verstreichen, und im Terminalhorn dicke **Terminalhornröhrchen (Tubuli corneales terminales —89.2)**, die in der Zona alba mit bloßem Auge als reihenförmig angeordnete Punkte zwischen den Hornblättchen zu erkennen sind. Das Wandhorn mit Blättchen-, Kappen- und Terminalhorn ist vom Kronhorn bedeckt und wird erst am **Tragrand (Margo solearis —17)** der **Hufplatte (Paries corneus)** als **Weiße Linie (Zona alba)** sichtbar.

* Nach den Nomina Anatomica Veterinaria (NAV 2012) sind nur die Hornschichten der Hufoberhaut – das Hufhorn aller Segmente – als Capsula ungulae definiert.

6 Bauchwand und Bauchhöhle

6.1 Bauchwand

Durch die große Rippenzahl (18) liegt der größte Teil der Bauchhöhle des Pferdes intrathorakal und die meist undeutliche Hungergrube (Fossa paralumbalis) zwischen Rippenbogen und Tuber coxae ist nur etwa eine Hand lang. Das kraniale Ende der Zwerchfellskuppel ragt beim stehenden Tier bis in Höhe des Olekranon. Kaudal endet die Bauchhöhle an der Linea terminalis. Ventrolateral an Thorax und Bauch ist besonders bei der Stute die subkutan gelegene **Sporader (V. epigastrica cranialis superficialis** s. V. subcutanea abdominis **—2)** auffällig, die von der Achselgegend bis in die Leistengegend zieht.

6.1.1 Schichten der Bauchwand

Die äußerste Schicht der Bauchwand **(Paries abdominis)** ist die Haut. Ihr subkutaner Panniculus adiposus externus ist im Bereich der Wirbelsäule am dicksten. Auf diesen folgt die Fascia trunci externa, die aus der **Fasciae trunci superficialis** und **—profunda** mit ihren Blättern besteht (s. auch Kap. 7.2).

Fascia trunci superficialis

Die Fascia trunci superficialis (Textabb. 6.1–1_**B**) umhüllt mit ihren zwei Blättern den **Rumpfhautmuskel** (**M. cutaneus trunci**, Textabb. 6.1–1_**A**), der sich dorsoventral von der Achselgegend bis zum Widerrist und in kraniokaudaler Richtung bis zur Kniefalte ausdehnt. Seine bis zu 2 cm dicke Muskelplatte mit annähernd horizontalem, kaudal leicht ansteigendem Faserverlauf, geht in Höhe einer Verbindungslinie zwischen Widerrist und Kniefalte in eine Aponeurose über. Zu ihm gehört auch der kraniale **M. cutaneus omobrachialis** (Textabb. 6.1–1_**A'**). **Mm. praeputialis cranialis** resp. **—caudalis** resp. **supramammarius** fehlen dem Pferd.

Dorsolateraläste der Thorakal- und ersten vier Lendennerven (Nn. clunium craniales) treten zwischen dem Mm. longissimus dorsi und iliocostalis hervor und durchbohren die Aponeurose des M. cutaneus trunci zur Innervation der dorsolateralen Körperwand.

Die **Kniefaltenlymphknoten (Lnn. subiliaci —10)** liegen auf halber Höhe zwischen Hüfthöcker und Patella unter dem Rumpfhautmuskel, wo dieser in seine Aponeurose übergeht.

Fascia trunci profunda

Die Fascia trunci profunda liegt dem äußeren schiefen Bauchmuskel direkt auf und wird im Bereich deutlicher elastischer (gelber) Einlagerungen **gelbe Bauchhaut (Tunica [Fascia] flava abdominis —4)** genannt. Die elastischen Einlagerungen nehmen kaudoventral zu und verleihen der gelben Bauchhaut eine Stärke von mehreren Millimetern. In der Ventromedianen ist die gelbe Bauchhaut mit der Linea alba verbunden.

Die **weiße Linie des Bauches (Linea alba, —133.18)** ist die Verankerungsnaht der Aponeurosenfasern der breitflächigen drei Bauchmuskeln. Longitudinale Eigenfasern kommen beim Pferd besonders präumbilical vor. Die weiße Linie beginnt am Sternum mit einer Breite von ca. 2 cm, umfließt die Nabelnarbe mit zwei Schenkeln und weist hier mit ca. 3 cm die maximale Breite auf. Danach verjüngt sie sich rasch auf Fadenstärke, die sie bis zur Endigung am Tendo praepubicus beibehält. ▶ **(1, 2)**

> **!** Bauchmuskulatur. Die skelettführende Muskelschicht besteht aus den vier Bauchmuskeln. ▶ **(3, 4)**

M. obliquus externus abdominis

Der M. obliquus externus abdominis **(3)** entspringt mit seiner Pars lumbalis an der Fascia thoracolumbalis und inseriert aponeurotisch mit seiner Beckensehne (Crus laterale) am Tuber coxae und Ligamentum inguinale. Die breite Pars costalis (Ursprung an den Rippen) endet aponeurotisch als Bauchsehne (Crus mediale) vornehmlich an der Linea alba, die wie das Ligamentum inguinale am Tendo praepubicus fixiert ist. Das Crus laterale und mediale treten erst in der Leistengegend auseinander und tragen so zur Bildung des äußeren (oberflächlichen) Leistenringes bei. Der äußere schiefe Bauchmuskel geht etwa handbreit kaudal des Rippenbogens in seine Aponeurose über, die sich durchweg am äußeren Blatt der Rektusscheide beteiligt.

M. obliquus internus abdominis

Der M. obliquus internus abdominis (Textabb. 6.1–2_**C**) entspringt am Ligamentum inguinale und am Tuber coxae und endet „fleischig" am Rippenbogen sowie – nach Beteiligung am Außenblatt der Rektusscheide – an der Linie alba. Seine Muskelsehnengrenze steigt vom Arcus costae kaudoventral ab und folgt danach dem Lateralrand des geraden Bauchmuskels. Der kaudoventrale fleischige Rand bildet eine Begrenzung des inneren (tiefen) Leistenringes.

M. transversus abdominis

Der M. transversus abdominis **(9)** weist eine Pars costalis und eine Pars lumbalis auf. Sein kaudaler freier Rand endet in Höhe des Tuber coxae und beteiligt sich nicht an der Bildung des Leistenspaltes. Die Aponeuro-

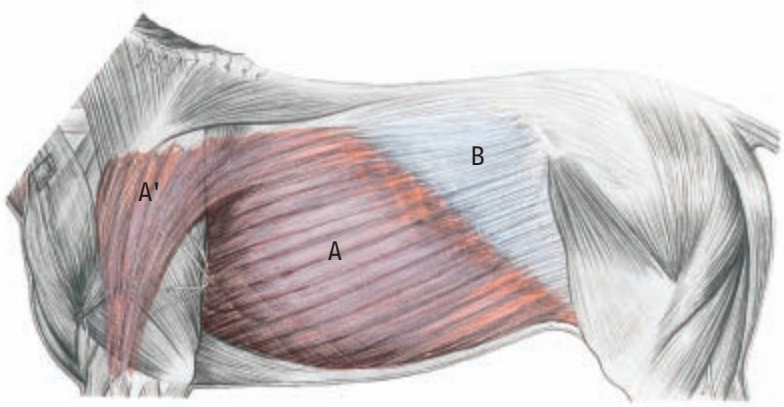

Textabb. 6.1–1: Musculus cutaneus trunci (A) und Fascia trunci superficialis (B).

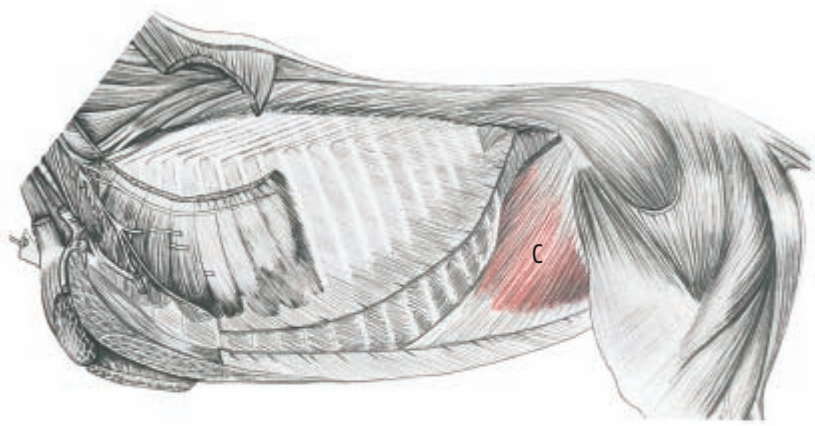

Textabb. 6.1–2: Musculus obliquus internus abdominis (C).

7 | Becken mit Leistengegend sowie Harn- und Geschlechtsorgane

7.1 Knöchernes Becken sowie Scham- und Leistengegend

7.1.1 Knöchernes Becken

Das knöcherne Becken besteht wie bei allen Haussäugetieren aus dem paarigen Hüftbein (Os coxae, verschmolzen aus dem ebenfalls paarigen Darm-, Scham- und Sitzbein) und dem Os sacrum. Beide Hüftknochen verknöchern – kranial beginnend – allmählich in der Symphysis pelvina. ▶ (1)

Am Darmbein (Os ilium) weist das **Tuber coxae (13)** an beiden Enden eine höckerige Auftreibung auf. Am Sitzbein (Os ischii) ist der **Sitzbeinhöcker (Tuber ischiadicum —28)** kammförmig mit deutlich verdicktem Medialende. Am Schambein (Os pubis) zieht vom Kranialende der Symphysis pelvina ein **Sulcus lig. accessorii ossis femoris (Sulcus tendinis femoralis recti —33')** für die Endigung des M. rectus abdominis am Oberschenkelkopf durch die vergleichsweise breite **Incisura acetabuli (5).** Der **Sulcus obturatorius (A),** eine Rinne für den N. obturatorius und die begleitenden A. und V. obturatoria, zieht schräg vom deutlichen **Tuberculum m. psoas minoris (22)** zum **Foramen obturatum (2).** Der Beckenboden ist annähernd eben.

Als geschlechtsspezifische Unterschiede seien der abgerundete Beckeneingang (begrenzt durch die Linea terminalis) der Stute und der sich ventral verjüngende Beckeneingang des Hengstes gegenübergestellt. (Die Quer- und Vertikaldurchmesser sind bei der Stute länger als beim Hengst.) Der Hengst weist zusätzlich ein **Tuberculum pubicum dorsale** auf, das dem **Tuberculum pubicum ventrale (35)** gegenüberliegt. ▶ (2, 3, 4)

7.1.2 Breites Beckenband

Das Breite Beckenband **(Lig. sacrotuberale latum**, Textabb. 7.1–1) reicht von der Pars lateralis ossis sacri und den ersten Schwanzwirbelquerfortsätzen zur **Incisura ischiadica major (23)** bis hin zur **Spina ischiadica (7),** kranial davon – in Höhe des zweiten Kreuzwirbelquerfortsatzes – ein **For. ischiadicum majus (B)** für den N. ischiadicus freilassend. Kaudal reicht das breite Beckenband bis zum Sitzbeinhöcker, kranial davon das **For. ischiadicum minus (C)** freilassend.

Der Kaudalrand des breiten Beckenbandes ist von den Wirbelköpfen der langen Sitzbeinmuskeln vollständig überlagert. Er begrenzt seitlich den Beckenausgang, der gegenüber dem Beckeneingang stark eingeengt erscheint. (Eine Fossa ischiorectalis fehlt.)

Das breite Beckenband gehört zum straffen Bandapparat des Iliosakralgelenkes, dessen mit Knorpel überzogene Gelenkfläche (Facies auricularis —19) an der Facies sacropelvina (18) liegt. ▶ (5)

7.1.3 Oberflächenstrukturen in der Scham- und Leistengegend

Die **Fossa tendinis symphysialis (39)** ist besonders beim Hengst eine geräumige unpaare Grube am Kranialende der Symphysis pelvina. Sie entsteht durch das Auseinanderweichen der Ursprungssehnenfasern der beidseitigen **Mm. graciles (43),** die kaudal davon eine unpaare Sehnenplatte (Tendo symphysialis) bilden. Aus der Fossa tendinis symphysialis

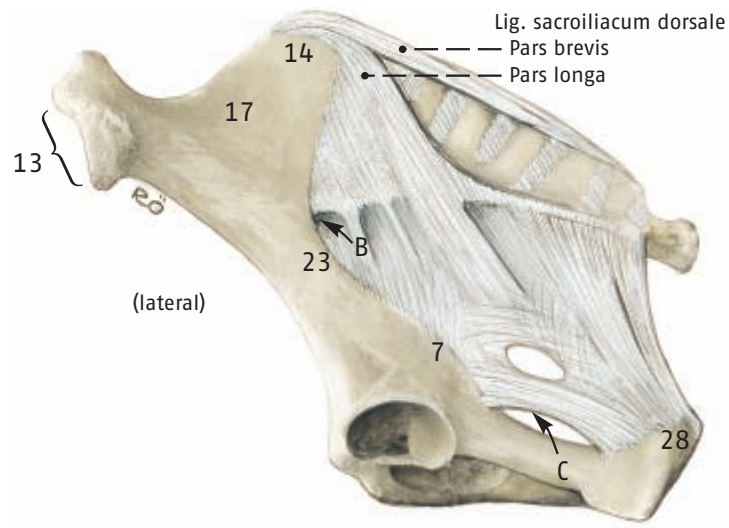

Textabb. 7.1–1: Lig. sacrotuberale latum.

tritt die paarige **V. pudenda externa accessoria (38)** hervor, die das Blut aus dem Penis resp. dem Euter der V. profunda femoris zuführt.

Die **A.** und **V. pudenda externa (46)** treten wie beim Hund durch den **Anulus inguinalis externus (—superficialis —47)**, der mit Ausnahme des Medialwinkels vom **M. obliquus internus abdominis (37)** bauchhöhlenseitig verschlossen ist.

Die **Lacuna vasorum (48)** ist bei allen Haussäugetieren die Gefäßpforte für die A. und V. iliaca externa, die hier in die **A.** und **V. femoralis (50)** übergehen. Sie lässt beim Pferd zusätzlich den **M. sartorius (53)** passieren, der abdominal auf der Ventralfläche der Fascia iliaca entspringt. Die Gefäßpforte, zwischen Leistenband und Darmbein gelegen, weist medial den vergleichsweise großen **Anulus femoralis (40)** auf, der lediglich durch das Peritonaeum und die Fascia trunci interna (transversalis) bauchhöhlenseitig verschlossen ist und bei Schenkelhernien die Bruchpforte zum Schenkelspalt darstellt. Das Trigonum femorale, begrenzt durch das Lig. inguinale und die **Mm. sartorius (53)** und **pectineus (et adductor longus —41)**, beherbergt das **Spatium femorale (42)** mit **enthaltenen Lnn. inguinales profundi** (s. Tafel 6.3), **A.** und **V. femoralis (50)** und **N. saphenus (44).**

Die **Lacuna musculorum (49)** lässt wie beim Hund den **M. iliopsoas (51)** mit eingeschlossenem N. femoralis und abzweigendem **N. saphenus*** **(44)** passieren. Sie wird ventromedial vom **M. sartorius (53)** und ventrolateral von der **Fascia (Tunica) flava abdominis (36)** und von der **Lamina femoralis tendinea (52)**, einer aponeurotischen Abspaltung der Beckensehne des **M. obliquus externus abdominis (45)**, überlagert. ▶ (6)

* Entgegen der Meinung einiger Lehrbuchautoren passiert der N. saphenus die Lacuna musculorum (nicht die Lacuna vasorum) und der M. sartorius die Lacuna vasorum (nicht die Lacuna musculorum).

Abb. 7.5–6: (a) Anatomie des weiblichen Geschlechtstrakts. (1) Ovar, (2) Infundibulum, (3) Ampulla tubae uterinae, (4) Istmus tubae uterinae, (5) Cornu uteri. (b) Eileitertrichter (Infundibulum) mit Fimbrien.

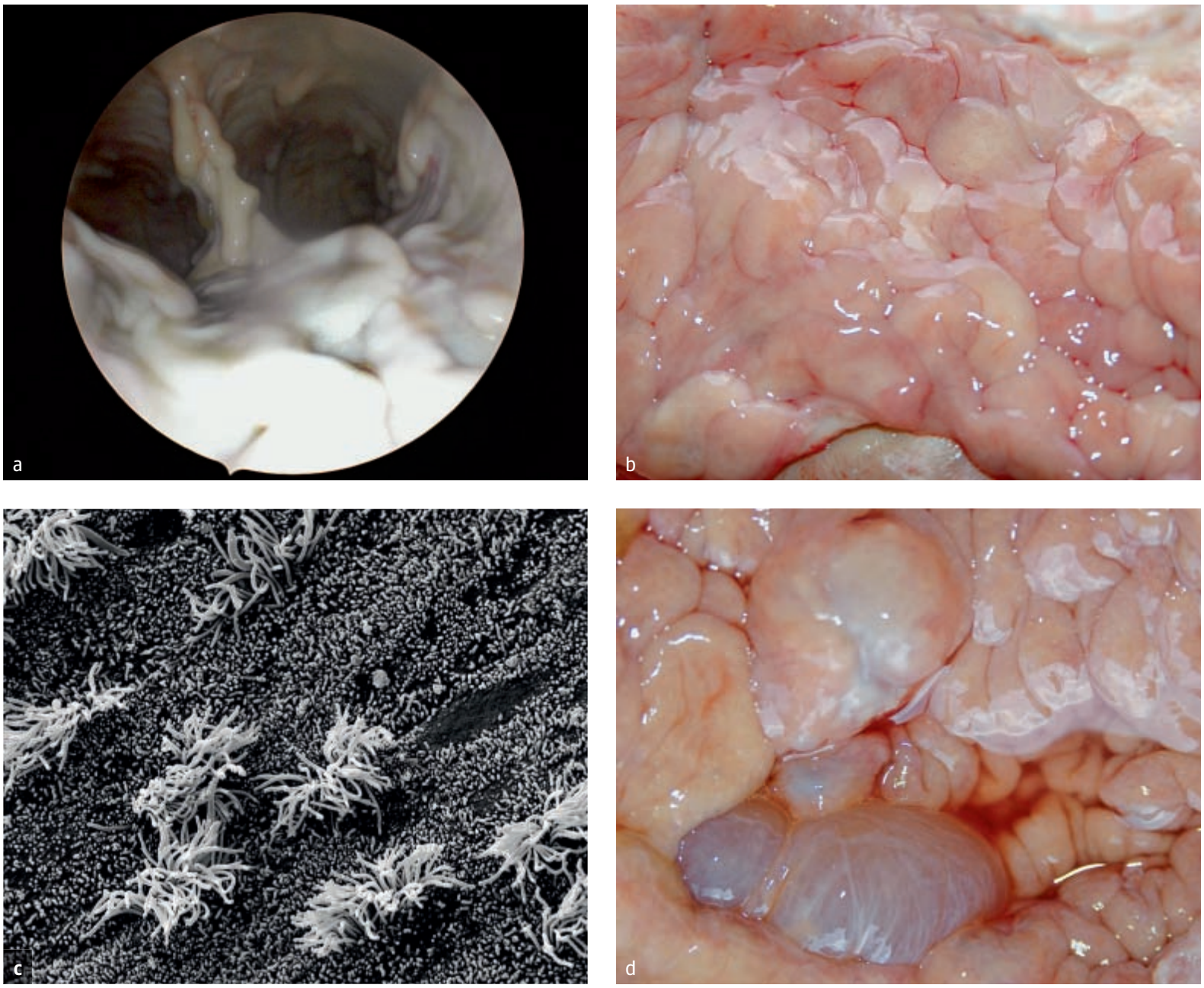

Abb. 7.5–7: (a) Endoskopische Darstellung der Uterushörner; (b) blattförmige, nicht verstreichbare Schleimhautfalten des Uterus; (c) rasterelektronenmikroskopische Darstellung der inneren Oberfläche der Gebärmutter mit Mikrovilli und Kinozilien; (d) Gebärmutter mit endometrialer Zyste und Flüssigkeitsansammlung im Lumen.

Literaturverzeichnis

Kapitel 1: Stamm, Körperwand, Brust- und Bauchwand

1. Maierl J, Zechmeister R, Schill W, Gerhards H, Liebich HG: Röntgenologische Darstellung der Wachstumsfugen an Atlas und Axis beim Fohlen. Tierärztl Prax (G), 1998. 26: p. 341–345.
2. Whitwell KE, Dyson S: Die Röntgenologie der Halswirbelsäule beim Pferd. Pferdeheilkd, 1987. 3(4): p. 203–212.
3. Wagner PC, Grant BD, Reed SM: Cervical vertebral malformations. VetClin North Am Equine Pract, 1987. 3(2): p. 385–396.
4. Mayhew IGJ: The equine spinal cord in health and disease. II. The diseased spinal cord. Proc. Am. Assoc. Equine Pract 1999. 45: p. 67–84.
5. Hertsch B, Lieske R: Halswirbelfrakturen beim Pferd. Tierärztl Prax, 1978. 6: p. 209–224.
6. Pujol B, Mathon D: Le Wobbler Syndrome chez le cheval. Deuxième partie. Revue Méd Vét, 2003. 154(4): p. 289–306.
7. Jeffcott LB: Rückenprobleme beim Athleten Pferd. 2. Mögliche Differentialdiagnosen und Therapiemethoden. Pferdeheilkd, 1993. 9(4): p. 223–236.
8. Hertsch B, Grimmelmann, E: Röntgenologische Untersuchungen der Ossifikationsvorgänge am Widerrist beim Pferd. Zbl Vet Med A, 1979. 26: p. 191–200.
9. Ranner W, Gerhards H: Vorkommen und Bedeutung von Rückenerkrankungen – insbesondere des „Kissing-Spine-Syndroms“ bei Pferden in Süddeutschland. Pferdeheilkd, 2002. 18(1): p. 21–33.
10. Dämmrich K, Randelhoff A, Weber B: Ein morphologischer Beitrag zur Biomechanik der thorakolumbalen Wirbelsäule und zur Pathogenese des Syndroms sich berührender Dornfortsätze (Kissing-Spines-Syndrom) bei Pferden. Pferdeheilkd, 1993. 9(5): p. 267–281.
11. Jeffcott LB, Dalin G: Natural rigidity of the horse's backbone. Equine Vet J, 1980. 12(3): p. 101–108.
12. Walmsley JP, Pettersson H, Winberg F, McEvoy F: Impingement of the dorsal spinous processes in two hundred and fifteen horses: case selection, surgical technique and results. Equine Vet J, 2002. 34(1): p. 23–28.
13. Townsend HGG, Leach DH, Doige CE, Kirkaldy-Willis WH: Relationship between spinal biomechanics and pathological changes in the equine thoracolumbar spine. Equine Vet J, 1986. 18(2): p. 107–112.
14. Dyson SJ: Lameness associated with the stifle and pelvic regions. Proc Am Assoc Equine Pract, 2002. 48: p. 387–411.
15. Dyson S, Murray R: Pain associated with the sacroiliac joint region: a clinical study of 74 horses. Equine Vet J, 2003. 35(3): p. 240–245.
16. Engeli E, Haussler KK, Erb HN: Development and validation of a periarticular injection technique of the sacroiliac joint in horses. Equine Vet J, 2004. 36(4): p. 324–330.
17. Cousty M, Rossier Y, David F: Ultrasound-guided periarticular injections of the sacroiliac region in horses: A cadaveric study. Equine Vet J, 2008. 40(2): p. 160166.
18. Wissdorf H, Gerhards H, Huskamp B, Deegen E: Anatomie und Propädeutik des Pferdes. 3 ed. 2012, Hannover: Verlag M. u. H. Schaper Alfeld. S. 315–317, 359.
19. Huskamp B, Nowak M: Insertionsdesmopathien beim Pferd und einige ihrer Lokalisationen. Pferdehkd, 1988. 4: p. 3–12.
20. Dietz O: Krankheiten des Genicks und des Widerristes. 3. ed. Handbuch Pferdepraxis, ed. O. Dietz, Huskamp B 2005, Stuttgart: Ferdinand Enke Verlag. 244–249.
21. Rashmir-Raven A, Gaughan AM, Modransky P, Clem MF: Fistulous Withers. Comp Cont Educ, 1990. 12(11): p. 1633–1641.

Kapitel 2: Schultergliedmaße

1. Butler JA, Colles CM, Dyson SJ, Kold SE, Poulos PW: Clinical radiology of the horse. 2 ed. Fusion times of physes and suture lines. 2000, Oxford: Blackwell Science. 585–587.
2. Wagner PC, Watrous BJ: Equine pediatric orthopedics: part 5 – physeal fractures. Equine Pract, 1990. 12(9): p. 21–25.
3. Embertson RM, Bramlage LR, Herring DS, Gabel AA: Physeal fractures in the horse. I. Classification and incidence. Vet Surg, 1986. 15(3): p. 223–229.
4. Auer JA: Beitrag zur Frühdiagnose und Behandlung einer speziellen Stellungsanomalie beim Pferd. Pferdeheilkd, 1989. 5(4): p. 201–205.
5. Read EK, Read MR, Townsend HG, Clark CR, Pharr JW, Wilson DG: Effect of hemi-circumferential periosteal transection and elevation in foals with experimentally induced angular limb deformities. J Am Vet Med Assoc 2002. 221(4): p. 536–540.
6. Bleyaert HF, Madison JB: Complete biceps brachiotenotomy to facilitate internal fixation of supraglenoid tubercle fractures in three horses. Vet Sur, 1999. 28(1): p. 48–53.
7. O'Sullivan CB, Lumsden JM: Stress fractures of the tibia and humerus in Thoroughbred racehorses: 99 cases (1992–2000). J Am Vet Med Assoc, 2003. 222: p. 491–498.
8. Denny HR, Barr ARS, Waterman A: Surgical treatment of fractures of the olecranon in the horse: A comparative review of 25 cases. Equine Vet J, 1987. 19(4): p. 319–325.
9. Sanders-Shamis M, Bramlage LR, Gable AA: Radius fractures in the horse: a retrospective study of 47 cases. Equine Vet. J., 1986. 18(6): p. 432–437.
10. Mackey VS, Trout DR, Meagher DM, Hornof WJ: Stress fractures of the humerus, radius, and tibia in horses. Clinical features and radiographic and/or scintigraphic appearance. Vet Radiol, 1987. 28(1): p. 26–31.
11. McIlwraith CW: Incomplete ossification of carpal and tarsal bones in foals. Equine Vet Educ, 2003. 15(2): p. 79–81.
12. Auer J: Diseases of the carpus. Vet Clin North Am Large Anim Pract, 1980. 2: p. 81–99.
13. Stephens PR, Richardson DW, Spencer PA: Slab fractures of the third carpal bone in Standardbreds and Thoroughbreds: 155 cases (1977–1984). J Am Vet Med Assoc, 1988. 193: p. 353–358.
14. Auer JA, Watkins JP, White NA, Taylor TS, Rooney JR, Slab fractures of the fourth and intermediate carpal bones in five horses. J Amer Vet Med Assoc, 1986. 188: p. 595–601.
15. Nixon AJ, Wilke M: Fractures of the palmar aspects of the carpal bones – A debilitating problem. Proc Am Assoc Equine Pract, 2000. 46: p. 104– 106.
16. Lewis RD: Carpal arthrodesis – indications and techniques. Proc Am Assoc Equine Pract, 2001. 47: p. 480–483.
17. Stover SM, Pool RR, Morgan JP, Martin RB, Sprayberry K: A review of bucked shins and metacarpal stress fractures in the thoroughbred racehorse. Proc Am Assoc Equine Pract, 1988. 34: p. 129–134.
18. Zekas LJ, Bramlage LR, Embertson RM, Hance SR: Characterisation of the type and location of fractures of the third metacarpal/metatarsal condyles in 135 horses in central Kentucky (1986–1994). Equine Vet J, 1999. 31(4): p. 304–308.
19. Ellis DR: Some observations on condylar fractures of the third metacarpus and third metatarsus in young Thouroughbreds. Equine Vet J, 1994. 26(3): p. 178–183.
20. Pleasant RS, Baker GJ, Muhlbauer MC, Foreman JH, Boero MJ: Stress reactions and stress fractures of the proximal palmar aspect of the third metacarpal bone in horses: 58 cases (1980–1990). J Am Vet Med Assoc, 1992. 201(12): p. 1918–1923.
21. Ross MW, Martin BB: Dorsomedial articular fracture of the proximal aspect of the third metacarpal bone in Standardbred racehorses: seven cases (1978–1990). J Am Vet Med Assoc, 1992. 201(2): p. 332–335.
22. Verschooten F, Gasthuys F, de Moor A: Distal splint bone fractures in the horse: an experimental and clinical study. Equine Vet J, 1984. 16(6): p. 532– 536.
23. Barber SM, Caron JP, Pharr JW: Surgical removal of metacarpal/metatarsal exostosis. Proc Am Assoc Equine Pract, 1986. 32: p. 371–383.
24. Keune C, Grenz G, Keller H, Metacarpale Exostosen als Lahmheitsursache des Pferdes und eine Möglichkeit ihrer operativen Behandlung. Pferdeheilkd, 1997. 13(2): p. 117–127.
25. Dalin G, Sandgren B, Carlsten J: Plantar osteochondralfragments in themetatarsophalangealjoints in Standardbredtrotters; resultofosteochondrosisortrauma? Equine Vet J, 1993. 16 (Suppl.): p. 62–65.
26. Sandgren B, Dalin G, Carlsten J, Osteochondrosis in the tarsocrural joint and osteochondral fragments in the fetlock joints in Standardbred trotters. I. Epidemiology. Equine Vet J, 1993. 16 (Suppl.): p. 31–37.
27. Honnas CM, O' Brien TR, Linford RL, Distal phalanx fractures in horses. A survey of 274 horses with radiographic assessment of healing in 36 horses. Vet Radiol, 1988. 29(3): p. 98–107.
28. Bertone AL: Equine fracture repair. Fractures of the proximal sesamoid bones, ed. A.J. Nixon. 1996, Philadelphia: WB Saunders Company, S. 163–171.
29. Ellis DR: Fractures of the proximal sesamoid bones in thoroughbred foals. Equine Vet J, 1979.11(1): p. 48–52.
30. Spike-Pierce DL, Bramlage LR, Correlation of racing performance with radiographic changes in the proximal sesamoid bones of 487 Thoroughbred yearlings. Equine Vet J, 2003. 35: p. 350–353.
31. Dik KJ, van den Belt AJM, Enzerink E, van Weeren PR: The radiographic development of the distal and proximal double contours of the equine navicular bone on dorsoproximal-palmarodistal oblique (upright pedal) radiographs, from age 1 to 11 months. Equine Vet J, 2001. 33(1): p. 70–74.
32. Bassage II LH, Ross MW: Diagnostic Analgesia. Diagnosis and Management of Lameness in the horse, ed. MW Ross, Dyson SJ, 2003, Philadelphia: Saunders. 93–124.
33. Lewis RD: Techniques for arthrocentesis of equine shoulder, elbow, stifle, and hip joint. Proc Am Assoc Equine Pract, 1996. 42: p. 55–63.
34. McIlwraith CW: Diagnostic and surgical arthroscopy in the horse. 2 ed. 1990, Philadelphia: Lea and Febiger. 22, 33–43, 85–90, 113–158, 195–202, 220–221.
35. Sams, A.E., Honnas, C.M., Sack, W.O., Ford, T.S., Communication of the ulnarislateralis bursa with the equine elbow joint and evaluation of caudal arthrocentesis. Equine Vet J, 1993. 25(2): p. 130–133.

36. Nixon AJ: Arthroscopic approaches and intraarticular anatomy of the equine elbow. Vet Surg, 1990. 19(2): p. 93–101.
37. Moyer W, Carter GK: Techniques to facilitate intra-articular injection of equine joints. Proc Am Assoc Equine Pract, 1996. 42: p. 48–54.
38. Wilke M, Nixon AJ, Malark J, Myhre G: Fractures of the palmar aspect of the carpal bones in horses: 10 cases (1984–2000). J Am Vet Med Assoc, 2001. 219(6): p. 801–804.
39. Misheff MM, Stover SM: A comparison of two techniques for arthrocentesis of the equine metacarpophalangeal joint. Equine Vet J, 1991. 23(4): p. 273–276.
40. McIlwraith CW, Robertson JT, McIlwraith and Turner's equine surgery: advanced techniques. 2 ed. 1998, Baltimore: Williams and Wilkins. 150–174.
41. Hogan PM, McIlwraith CW, Honnas CM, Watkins JP, Bramlage LR: Surgical treatment of subchondral cystic lesions of the third metacarpal bone: results in 15 horses (1986–1994). Equine Vet J, 1997. 29(6): p. 477–482.
42. Kold S, Hickman J: Three cases of subchondral bone cysts in the distal limb of the horse treated by bone grafting via an extra-articular approach. Equine Vet Educ, 1990. 2(2): p. 70–74.
43. Miller SM, Stover SM, Taylor KT, Zarucco LA: Palmaroproximal approach for arthrocentesis of the proximal interphalangeal joint in horses. Equine Vet J, 1996. 28(5): p. 376–380.
44. MacLellan KNM, Crawford WH, MacDonald DG: Proximal interphalangeal joint arthrodesis in 34 horses using two parallel 5.5-mm cortical bone screws. Vet Surg, 2001. 30(5): p. 454–459.
45. Sardari K, Kazemi H, Mohri M: Effects of analgesia of the distal interphalangeal joint and navicular bursa on experimental lameness caused by solar pain in horses. J Vet Med A, 2002. 49(9): p. 478–481.
46. McIlwraith CW: Subchondral cystic lesions in the horse – the indications, methods and results of surgery. Equine Vet Educ, 1990. 2(2): p. 75–80.
47. Adams MN, Turner TA: Endoscopy of the intertubercular bursa in horses. J Am Vet Med Assoc, 1999. 214(2): p. 221–225.
48. Schramme MC, Boswell JC, Hamhougias K, Toulson K, Viitanen M: An in vitro study to compare 5 different techniques for injection of the navicular bursa in the horse. Equine Vet J, 2000. 32(3): p. 263–267.
49. Schumacher J, Schumacher J, Gillette R, de Graves F, Schramme M, Smith R, Perkins J, Coker M: The effects of local anaesthetic solution in the navicular bursa of horses with lameness caused by distal interphalangeal joint pain. Equine Vet J, 2003. 35(5): p. 502–505.
50. Wright IM, Phillips TJ, Walmsley JP, Endoscopy of the navicular bursa: A new technique for the treatment of contaminated and septic bursae. Equine Vet J, 1999. 31(1): p. 5–11.
51. Rijkenhuizen ABM: Die diagnostischen Anästhesien an der Vordergliedmaße des Pferdes. Pferdeheilkd, 2001. 17(4): p. 330–338.
52. Southwood LL, Stashak TS, Kainer RA: Tenoscopic anatomy of the equine carpal flexor synovial sheath. Vet Surg, 1998. 27: p. 150–157.
53. Hassel DM, Stover SM, Yarbrough TB, Drake CM, Taylor KT: Palmar-plantar axial sesamoidean approach to the digital flexor tendon sheath in horses. J Am Vet Med Assoc, 2000. 217(9): p. 1343–1347.
54. Duncan ID, Schneider RK: Equine suprascapular neuropathy (sweeny): clinical and pathologic observations. Proc Am Assoc Equine Pract, 1985. 31: p. 415–428.
55. Dietz O: Krankheiten des Nervensystems. 1. Nichtinfektiöse Krankheiten. Handbuch Pferdepraxis, 2. ed. O. Dietz, Huskamp, 2005, Stuttgart: Ferdinand Enke Verlag. 646–665.
56. Estberg L, Stover SM, Gardner IA, Johnson BJ, Case JT, Ardans A, Read DH, Anderson ML, Barr BC, Daft BM, Kinde H, Moore J, Stoltz J, Woods LW, Fatal musculoskeletal injuries incurred during racing and training in Thoroughbreds. J Am Vet Med Assoc, 1996. 208(1): p. 92–96.
57. Bramlage LR, Bukowiecki CW, Gabel AA: The effect of training on the suspensory apparatus of the horse. Proc Am Assoc Equine Pract, 1989. 35: p. 245–247.
58. Muylle S, Desmet P, Simoens P, Lauwers H, Vlaminck L: Histological study of the innervation of the suspensory ligament of the forelimb of the horse. Vet Rec, 1998. 142(22): p. 606–610.
59. Southwood LL, Stashak TS, Kainer RA, Wrigley RH: Desmotomy of the accessory ligament of the superficial digital flexor tendon in the horse with use of a tenoscopic approach to the carpal sheath. Vet Surg, 1999. 28(2): p. 99–105.
60. Ross MW: Surgical Management of Superficial Digital Flexor Tendinitis. Proc Am Assoc Equine Prac., 1997. 43: p. 291–296.
61. Auer JA: Flexural deformities. 2 ed. Equine surgery, ed. JA Auer, Stick JA, 1999, Philadelphia: WB Saunders Company. 752–765.
62. Eastman T: Some thoughts on deep digital flexor tenotomy. J Equine Vet Sci, 2010. 30: p. 525–526.
63. Adams SB, Santschi EM, Management of Congenital and Acquired Flexural Limb Deformities. Proc Am Assoc Equine Pract, 2000. 46: p. 117– 125.
64. Greet TRC: Managing Flexural and Angular Limb Deformities: The Newmarket Perspective. Proc Am Assoc Equine Pract, 2000. 46: p. 130–136.
65. Jaugstetter H, Jacobi R, Litzke LF, Dietz O: PerivaskuläreSympathektomie, eine Therapiemöglichkeit beim Podotrochlose-/Sesamoidose-Syndrom: Eine Übersicht. Tierärztl Prax (G), 2003. 31(1): p. 46–51.
66. Wright IM, A study of 118 cases of navicular disease: treatment by navicular suspensory desmotomy. Equine Vet J, 1993. 25(6): p. 501–509.
67. Easter JL, Watkins JP, Stephens SL, Carter GK, Hague BA, Dutton DW, Honnas CM: Effects of regional anesthesia on experimentally induced coffin joint synovitis. Proc Am Assoc Equine Pract, 2000. 46: p. 214–216.
68. Stanek C, Girtler D: Diagnostische Leitungsanästhesien an der Vorderextremität des Pferdes: ein Vorschlag zur Standardisierung. Pferdeheilkd, 2002. 18: p. 617–621.
69. Carter GK, Hogan PM: Use of Diagnostic Nerve Blocks in Lameness Evaluation. Proc Am Assoc Equine Pract, 1996. 42: p. 26–32.
70. Cornelissen BPM, Rijkenhuizen ABM, Barneveld A: The diagnostic nerve block of the sesamoidean nerve: desensitised structures and possible clinical applications. Vet Quarterly 18 (Suppl.), 1996: p. 97–102.
71. Keg PR, Schamhardt HC, van Weeren PR, Barneveld A: The effect of the high palmar nerve block and the ulnar nerve block on lameness provoked by a collagenase-induced tendonitis of the lateral branch of the suspensory ligament. Vet Quarterly 18 (Suppl.), 1996. 18 (Suppl.): p. 103–105.
72. Castro FA, Schumacher JS, Pauwels F, Blackford JT: A new approach for perineural injection of the lateral palmar nerve in the horse. Vet Surg 2005. 34: p. 539–542.
73. Textor JA, Nixon AJ, Fortier LA: Tenoscopic release of the equine carpal canal. Vet. Surg., 2003. 32(3): p. 278–284.

Kapitel 3: Beckengliedmaße

1. Embertson RM, Bramlage LR, Herring DS, Gabel AA, Physeal fractures in the horse. I. Classification and incidence. Vet Surg, 1986. 15(3): p. 223–229.
2. Wagner PC, Watrous BJ: Equine pediatric orthopedics: part 5 – physeal fractures. Equine Pract, 1990. 12(9): p. 21–25.
3. Greet TRC: Managing Flexural and Angular Limb Deformities: The Newmarket Perspective. Proc Am Assoc Equine Pract, 2000. 46: p. 130– 36.
4. Dyson SJ: Lameness associated with the stifle and pelvic regions. Proc Am Assoc Equine Pract, 2002. 48: p. 387–411.
5. Hance SR, Bramlage LR, Schneider RK, Embertson RM: Retrospective study of 38 cases of femur fractures in horses less than one year of age. Equine Vet J, 1992. 24(5): p. 357–363.
6. Blikslager AT, Bristol DG: Avulsion of the origin of the peroneus tertius tendon in a foal. J Am Vet Med Assoc, 1994. 204(9): p. 1483–1485.
7. Mackey VS, Trout DR, Meagher DM, Hornof WJ: Stress fractures of the humerus, radius, and tibia in horses. Clinical features and radiographic and/or scintigraphic appearance. Vet Radiol, 1987. 28(1): p. 26–31.
8. Ruggles AJ, Moore RM, Bertone AL, Schneider RK, Bailey MQ: Tibial stress fractures in racing standardbreds: 13 cases (1989–1993). J Am Vet Med Assoc, 1996. 209(3): p. 634–637.
9. Wright IM: Fractures of the lateral malleolus of the tibia in 16 horses. Equine Vet J, 1992. 24(6): p. 424–429.
10. Mueller PO, Allen D, Watson E, Hay C: Arthroscopic removal of a fragment from an intercondylar eminence fracture of the tibia in a two-year-old horse. J Am Vet Med Assoc, 1994. 204(11): p. 1793–1795.
11. Walmsley JP, Fracture of the intercondylar eminence of the tibia treated by arthroscopic internal fixation. Equine Vet J, 1997. 29(2): p. 148–150.
12. Arnold CE, Schaer TP, Baird DL, Martin BB: Conservative management of 17 horses with nonarticular fractures of the tibial tuberosity. Equine Vet J, 2003. 35(2): p. 202–206.
13. Wright IM, Montesso F, Kidd LJ: Surgical treatment of fractures of the tibial tuberosity in 6 adult horses. Equine Vet J., 1995. 27(2): p. 96–102.
14. Butler JA, Colles CM, Dyson SJ, Kold SE, Poulos PW: Clinical radiology of the horse. 2 ed. Fusion times of physes and suture lines. 2000, Oxford: Blackwell Science. 585–587.
15. Shamis LD, Auer J: Complete ulnas and fibulas in a pony foal. J Am Vet Med Assoc, 1985. 186(8): p. 802–804.
16. McIlwraith CW: Incomplete ossification of carpal and tarsal bones in foals. Equine Vet Educ, 2003. 15(2): p. 79–81.
17. Wong DM, Scarratt WK, Maxwell V, Moon M: Incomplete ossification of the carpal, tarsal and navicular bones in a dysmature foal. Equine Vet Educ, 2003. 15(2): p. 72–78.
18. Murphey ED, Schneider RK, Adams SB, Santschi EM, Stick JA, Ruggles AJ: Long-term outcome of horses with a slab fracture of the central or third tarsal bone treated conservatively: 25 cases (1976–1993). J Am Vet Med Assoc, 2000. 216(12): p. 1949–1954.
19. Baird DH, Pilsworth RC: Wedge-shaped conformation of the dorsolateral aspect of the third tarsal bone in the Thoroughbred racehorse is associated with development of slab fractures in this site. Equine Vet J, 2001. 33(6): p. 617–620.
20. Winberg FG, Pettersson H: Outcome and racing performance after internal fixation of third and central tarsal bone slab fractures in horses: a review of 20 cases. Acta Vet Scand, 1999. 40(2): p. 173–180.
21. Hammer EJ, Ross MW, Parente EJ: Incomplete sagittal fractures of the talus in 11 racehorses. Proc Am Assoc Equine Pract, 1999. 45: p. 162–163.
22. Roethlisberger R, Ueltschi G: Ein Beitrag zur radiologischen Untersuchung am krankhaft veränderten Sprunggelenk des Pferdes. Pferdeheilkd, 1989. 5(4): p. 181–189.
23. Speirs VC, Wrigley R: A case of bilateral hip dysplasia in a foal. Equine Vet J, 1979. 11(3): p. 202–204.
24. Bassage II LH, Ross MW: Diagnostic Analgesia. Diagnosis and Management of Lameness in the horse, ed. MW Ross, Dyson SJ, 2003, Philadelphia: Saunders. 93–124.

25. Nixon AJ: Diagnostic and operative arthroscopy of the coxofemoral joint in horses. Vet Surg, 1994. 23(5): p. 377–385.
26. Vacek JR, Ford TS, Honnas CM: Communication between the femoropatellar and medial and lateral femorotibial joints in horses. Am J Vet Res, 1992. 53(8): p. 1431–1434.
27. Bowker RM, van Wulfen K, Perry RL, Linder KL: Anatomy of the equine synovial joint cavities of the forelimb and the hindlimb. Proc Am Assoc Equine Pract, 1996. 42: p. 33–47.
28. Dik, KJ, Enzerink E, van Weeren PR: Radiographic development of osteochondral abnormalities in the hock and stifle of Dutch Warmblood foals, from age 1 to 11 months. Equine Vet J, 1999. 31 (Suppl.): p. 9–15.
29. van Oldruitenborgh-Oosterbaan MMS, Mol JA, Barneveld A: Hormones, growth factors and other plasma variables in relation to osteochondrosis. Equine Vet J, 1999. 31 (Suppl.): p. 45–54.
30. van Weeren, PR, van Oldruitenborgh-Oosterbaan MMS, Barneveld A: The influence of birth weight, rate of weight gain and final achieved height and sex on the development of osteochondrotic lesions in a population of genetically predisposed Warmblood foals. Equine Vet J, 1999. 31 (Suppl.): p. 26–30.
31. Jeffcott LB, Kold SE: Stifle lameness in the horse: a survey of 86 referred cases. Equine Vet J, 1982.14(1): p. 31–39.
32. Textor JA, Nixon AJ, Lumsden J, Ducharme NG: Subchondral cystic lesions of the proximal extremity of the tibia in horses: 12 cases (1983–2000). J Am Vet Med Assoc, 2001. 218(3): p. 408–413.
33. Walmsley JP, Phillips TJ, Townsend HGG: Meniscal tears in horses: an evaluation of clinical signs and arthroscopic treatment of 80 cases. Equine Vet J, 2003. 35(4): p. 402–406.
34. Dyson S, Wright I, Kold S, Vatistas N: Clinical and radiographic features, treatment and outcome in 15 horses with fracture of the medial aspect of the patella. Equine Vet J, 1992. 24(4): p. 264–268.
35. Marble GP, Sullins KE: Arthroscopic removal of patellar fracture fragments in horses: five cases (1989–1998). J Am Vet Med Assoc, 2000. 216: p. 1799–1801.
36. Hunt RJ, Baxter GM, Zamos DT: Tension-band wiring and lag screw fixation of a transverse, comminuted fracture of a patella in a horse. J Am Vet Med Assoc, 1992. 200(6): p. 819–820.
37. Hendrickson DA, Nixon AJ: Comparison of the cranial and a new lateral approach to the femoropatellar joint for aspiration and injection in horses. J Am Vet Med Assoc, 1994. 205(8): p. 1177–1179.
38. Gough MR, Munroe GA, Mayhew IG: Diffusion of mepivacaine between adjacent synovial structures in the horse. Part 2: Tarsus and stifle. Equine Vet J, 2002. 34(1): p. 85–90.
39. Sandgren B, Dalin G, Carlsten J: Osteochondrosis in the tarsocrural joint and osteochondral fragments in the fetlock joints in Standardbred trotters. I. Epidemiology. Equine Vet J, 1993. 16 (Suppl.): p. 31–37.
40. Bell BT, Baker GJ, Foreman JH, Abbott LC: In vivo investigation of communication between the distal intertarsal and tarsometatarsal joints in horses and ponies. Vet Surg, 1993. 22(4): p. 289–292.
41. Baxter GM, Southwood LL, Dechant JE: Diagnosis of distal tarsal osteoarthritis in horses. Comp Cont Educ Pract Vet, 2003. 25(2): p. 138–146.
42. Gabel AA: Treatment and prognosis for cunean tendon bursitis-tarsitis of Standardbred horses. J Am Vet Med Assoc, 1979. 175(10): p. 1086–1088.
43. McCarroll GD, McClure S: Extracorporeal shock wave therapy for treatment of osteoarthritis of the tarsometatarsal and distal intertarsal joints of the horse. Proc Am Assoc Equine Pract, 2000. 46: p. 200–202.
44. Baxter GM, Dechant JE, Southwood LL: Treatment of horses with distal tarsal osteoarthritis. Comp Cont Educ Pract Vet, 2003. 25(2): p. 148–155.
45. Imschoot J, Seenhaut M, de Moor A, Verschooten F: Partial tibial neurectomy and neurectomy of the deep peroneal nerve as a treatment of bone spavin in 24 horses. Equine Pract, 1995. 17(2): p. 8–13.
46. Dyson SJ, Romero JM: An investigation of injection techniques for local analgesia of the equine distal tarsus and proximal metatarsus. Equine Vet J, 1993. 25(1): p. 30–35.
47. Just EM, Patan B, Licka TF: Dorsolateral approach for arthrocentesis of the centrodistal joint in horses. Am J Vet Res, 2007. 68: p. 946–952.
48. Grant BD: Bursal injections. Proc Am Assoc Equine Pract, 1996. 42: p. 64–68.
49. Dietz O: Krankheiten des Nervensystems. 1. Nichtinfektiöse Krankheiten. Handbuch Pferdepraxis, 2. ed. O. Dietz, Huskamp, 2005, Stuttgart: Ferdinand Enke Verlag. 646–665.
50. Baumgartner W: Applikation von Arzneimitteln und Diagnostika. 5 ed. Klinische Propädeutik der inneren Krankheiten und Hautkrankheiten der Haus- und Heimtiere, ed. W. Baumgartner. 2002, Berlin: PareyVerlag. 358–361.
51. Churchill EA: The diagnosis and treatment of lameness of the pelvic limb. Proc Am Assoc Equine Pract, 1987. 33: p. 849–854.
52. Adams OR: Fibrotic myopathy and ossifying myopathy in the hindlegs of horses. J Am Vet Med Assoc, 1961. 139(10): p. 1089–1092.
53. Turner AS, Trotter GW: Fibrotic myopathy in the horse. J Am Vet Med Assoc, 1984. 184(3): p. 335–338.
54. Valentine BA, Rousselle SD, Sams AE, Edwards RB: Denervation atrophy in three horses with fibrotic myopathy. J Am Vet Med Assoc, 1994. 205(2): p. 332–336.
55. Clayton HM: Cinematographic analysis of the gait of lame horses. V: Fibrotic myopathy. J. Equine Vet Sci, 1988. 8(4): p. 297–301.
56. Magee AA, Vatistas NJ: Standing semitendinosus myotomy for the treatment of fibrotic myopathy in 39 horses (1989–1997). Proc Am Assoc Equine Pract, 1998. 44: p. 263–264.
57. Pickersgill CH, Kriz N, Malikides N: Surgical treatment of semitendinosus fibrotic myopathy in an endurance horse – management, complications and outcome. Equine Vet Educ 2000. 12(5): p. 242–246.
58. Nixon AJ: Luxation of the superficial flexor tendon at the calcaneal tuber. Current practice of equine surgery, ed. NAI White, Moore JN 1990, Philadelphia: JB Lippincott Company. 465–466.
59. Crabill MR, Honnas CM, Taylor DS, Schumacher J, Watkins JP, Snyder JR: Stringhalt secondary to trauma to the dorsoproximal region of the metatarsus in horses: 10 cases (1986–1991). J Am Vet Med Assoc, 1994. 205(6): p. 867–869.
60. Huntington PJ, Jeffcott LB, Friend SCE, Luff AR, Finkelstein DI, Flynn RJ: Australian stringhalt – epidemiological, clinical and neurological investigations. Equine Vet J, 1989. 21(4): p. 266–273.
61. Müller-Kirchenbauer D, Fürst A, Geissbühler U, Kaegi B, Auer J: Die Desmotomie des medialen Kniescheibenbandes zur Therapie der pathologischen proximalen Patellafixation – Eine Studie bei Pferden und Ponys. Pferdeheilkd, 2001. 17(3): p. 208–216.
62. Tnibar A: Treatment of upward fixation of the patella in the horse: an update. Equine Vet Educ, 2003. 15(5): p. 236–242.
63. Tnibar MA: Medial patellar ligament splitting for the treatment of upward fixation of the patella in 7 equids. Vet Surg, 2002. 31(5): p. 462–467.
64. Finocchio EJ, Guffy MM: Congenital patellar ectopia in a foal. J Am Vet Med Assoc, 1970. 156(2): p. 222–223.
65. Edinger H, Stanek C: Operative Behandlung einer beidseitigen kongenitalen stationären Luxation der Patella nach lateral bei einem Shetlandfohlen durch Keilosteotomie im Bereich der Trochlea ossis femoris. Pferdeheilkd, 1991. 7(4): p. 197–203.
66. Granacher A:, Der klinische Fall. Ruptur des Musculus fibularis tertius. Tierärztl Praxis, 1994. 22(3): p. 208, 295.
67. Dyson S: Proximal suspensory desmitis in the forelimb and the hindlimb. Proc Am Assoc Equine Pract, 2000. 46: p. 137–142.
68. Dyson SJ: Proximal metacarpal and metatarsal pain: a diagnostic challenge. Equine Vet Educ, 2003. 15(3): p. 134–138.
69. Booth TM: Proximal suspensory ligament desmitis with suspensory ligament avulsion fractures. Equine Vet Educ, 2003. 15(3): p. 132–133.Booth TM: Proximal suspensory ligament desmitis with suspensory ligament avulsion fractures. Equine Vet Educ, 2003. 15(3): p. 132–133.
70. Launois T, Desbrosse F, Perrin R: Percutaneous osteostixis as treatment for avulsion fractures of the palmar/plantar third metacarpal/metatarsal bone cortex at the origin of the suspensory ligament in 29 cases. Equine Vet Educ, 2003. 15(3): p. 126–131.
71. Gerhards H, Rosenbruch M, Intermittierendes Hinken beim Pferd – Diskussion ätiologischer und therapeutischer Aspekte an Hand eines Fallbeispieles. Prakt Tierarzt, 1984. 65(8): p. 645–654.
72. Brama PAJ, Rijkenhuizen ABM, van Swieten HA, Warmerdam EPL: Thrombosis of the aorta and the caudal arteries in the horse; additional diagnostics and a new surgical treatment. Vet Quarterly, 1996.18 (Suppl.): p. 85–89.
73. Carter GK, Hogan PM, Use of Diagnostic Nerve Blocks in Lameness Evaluation. Proc Am Assoc Equine Pract., 1996. 42: p. 26–32.
74. Schulze T, Budras KD (2008): Zur klinisch-funktionellen Anatomie des M. interosseusmedius der Hintergliedmaße im Hinblick auf die Insertionsdesmopathie des Pferdes, Pferdeheilkd 24, p. 1–8.

Kapitel 4: Huf

1. Balch O, White K, Butler D: Factors involved in the balancing of equine hooves. J Am Vet Med Assoc, 1991. 198(11): p. 1980–1989.
2. Hermans WA: Hufpflege und Hufbeschlag. 1992, Stuttgart: Verlag Eugen Ulmer. 36–38. 45–50, 185–188.
3. Ruthe H, Litzke LF, Rau B:Der Huf. Lehrbuch des Hufbeschlages. 6. Auflage, 2012. MVS Stuttgart, 14–115, 181–182, 200–212, 218–227, 233–235, 241–248.
4. Schnitker P: Der Selbstregulationsmechanismus der Huflänge und Hufform beim Przewalskipferd (Equus ferus Przewalskii) in Fachbereich Veterinärmedizin. 2004, Freie Universität Berlin: Berlin.
5. Schnitker P, Budras KD, Patan B: The mechanism of self-regulation of the length of the hoof capsule related to the horn quality in Przewalski horses. Acta Veterinaria Suppl, 2003. 72(7): p. 47–48.
6. Patan B: Saisonaler Einfluss auf Hornbildungsrate, Hornabrieb und Hornqualität in der Hufwand von Przewalskipferden (Equus ferus Przewalskii)., in Fachbereich Veterinärmedizin. 2001, Freie Universität Berlin: Berlin.
7. Patan-Zugaj B, Herrmann C, Mülling C, Budras KD: Zur Geschichte des Przewalskipferdes (Equus Przewalskii) und morphologische Untersuchungen jahreszyklischer Veränderungen am Huf von Urwildpferden und wildlebenden Hauspferden. Pferdeheilkd, 2012. 29(3): p. 295–302.
8. Knezevic P (1975): Hufabszess, Steingallen. Therapie und Prognose, Tierärztl Prax, 1975, 3(2), 205–214.
9. Dabareiner RM, Moyer W, Carter GK: Trauma to the sole and wall. Diagnosis and Management of Lameness in the horse. ed. MW Ross, Dyson JS. 2003, Philadelphia: Saunders. 275–282.
10. Stashak TS: The foot. Adams' Lameness in horses, TS Stashak (ed), 5 ed. 2002, Baltimore, Lippincott Williams and Wilkins. 664–680, 718–720.

11. Wilson DG, Mays MBC, Colahan PT: Treatment of canker in horses. J Am Vet Med Assoc, 1989. 194(12): p. 1721–1723.
12. Sherman K, Ginn PE, Brown M: Recurrent canker in a Shire mare. J Equine Vet Sci, 1996. 16(8): p. 322–323.
13. Brandt S, Schoster A, Tober R, Kainzbauer C, Burgstaller JP, Haralambus R, Steinborn R, Hinterhofer C, Stanek C, Consistent detection of bovine papillomavirus in lesions, intact skin and peripheral blood mononuclear cells of horses affected by hoof canker. Equine Vet J 2011. 43(2): p. 202–209.
14. Hinterhofer C, Stanek C, Binder K: Elastic modulus of equine hoof horn, tested in wall samples, sole samples and frog samples at varying levels of moisture. Berl Münch Tierärztl Wochenschr, 1998. 111(6): p. 217–221.
15. Patan B, Budras KD, Segmentspezifitäten am Pferdehuf – Teil II: Zusammenhang zwischen Hornstruktur und mechanisch-physikalischen Horneigenschaften in den verschiedenen Hufsegmenten. Pferdeheilkd, 2003. 19: p. 177–184.
16. Hashimoto Y, Reese S, Bragulla H, Budras KD: Eine lectinhistochemische Untersuchung der Epidermis von Haut und Huf des Pferdes. Anat Histol Embryol, 1992. 21: p. 238–245.
17. Anthauer K, Der segmentspezifische Aufbau des Interzellularkittes in der Hufepidermis des Pferdes., in Fachbereich Veterinärmedizin. 1996, Freie Universität Berlin: Berlin.
18. Frohnes AK, Budras KD: Endogene Einflussfaktoren auf die Hornqualität im Sohlen- und Ballensegment des Pferdehufes. Teil 2: Intra- und Interzelluläre Faktoren. Pferdeheilkunde, 2001. 17: p. 437–443.
19. König B, Budras KD: Struktur und klinisch-funktionelle Bedeutung der Kronhornstratifikation unter besonderer Berücksichtigung von Hornreifung, -alterung und -zerfall am Pferdehuf. Deutsche Tierärztl Wochenschr, 2003. 110(11): p. 438–444.
20. Pardoe CH, Wilson AM: In vitro mechanical properties of different equine hoof wall crack fixation techniques. Equine Vet J, 1999. 31(6): p. 506–509.
21. Higami A: Occurrence of white line disease in performance horses fed on low-zinc and low-copper diets. J Equine Sci, 1999. 10(1): p. 1–5.
22. Turner TA: White line disease. Equine Vet Educ, 1997. 9(6): p. 313–316.
23. O'Grady SE: White line disease – an update. Equine Vet.Educ., 2002. 14(1): p. 51–55.
24. Kuwano A, Yoshihara T, Takatori K, Kosuge J: Onychomycosis in white line disease in horses: pathology, mycology and clinical features. EquineVet J, 1998. 26 (Suppl.): p. 27–35.
25. Budras, KD, Patan, B., Schiel, C: Entwicklung und Struktur des verhornten Sohlensporns samt Sohlenrandeinkerbung (Crena) des Hufbeins sowie der Hornsäule samt Hufbeinrinne (Usur). Tierärztl Monatsschr Wien, 1998. 85(11): p. 369–376.
26. Honnas CM: Keratomas of the equine digit. Equine Vet Educ, 1997. 9(4): p. 203–207.
27. Budras KD, Schiel C, Mülling C, Horn tubules of the white line: an insufficient barrier against ascending bacterial invasion. Equine Vet Educ, 1998. 10: p. 81–85.
28. Budras KD, Huskamp B: Belastungshufrehe – Vergleichende Betrachtungen zu anderen systemischen Hufreheerkrankungen. Pferdeheilkd, 1999. 15: p. 89–110.
29. Budras KD, Assmann G, Bragulla H, Huskamp B: Hormonelle Hufrehe, verursacht durch Hypophysentumore. in XIII. Fachtagung für Pferdekrankheiten anlässlich der Equitana. 1999. Essen.

Kapitel 5: Brusthöhle

1. Agduhr E: Morphologische Beweise für das Vorhandensein intravitaler Kommunikation zwischen den Kavitäten der Pleurasäcke bei einer Reihe von Säugetieren. Anat Anz, 1927. 64: p. 276–298.
2. Dyce KM, Sack WO, Wensing CJG: Anatomie der Haustiere. 1991, Stuttgart: Enke.
3. De Lahunta A, Habel RE: Applied Veterinary Anatomy. 1986: WB Saunders Comp., Philadelphia, London, Toronto.
4. Jones TC, Hunt RD: Veterinary Pathology. 5th ed. 1983, Philadelphia: Lea and Febiger.
5. Schmaltz R: Atlas der Anatomie des Pferdes. T. 1: Das Skelett. 4. u. 5. Aufl. (1924); T 2: Topographische Myologie. 5. Aufl. (1939); T 3: Die Lage der Eingeweide. (1914); T 4: Die Eingeweide. (1927); T 5: Der Kopf. (1929). 1914–1939, Berlin: Schoetz, Berlin.
6. Steck W: Lungenschallperkussion und Brustwandschallperkussion bei Großtieren. Schweiz. Arch Tierheilkd, 1962. 104: p. 59–66.
7. Barone R: Osteologie. Anatomie comparée des mammifères domestiques. Vol. 1. 1976, Paris: Vigot Frères.
8. Hausotter E: Das Herzskelett der Haussäuger Pferd, Rind, Schaf, Schwein, Hund und Katze., in Med. vet. 1923, Wien: Wien. p. 311.
9. Hoffmann V: Die Blutgefäßversorgung des Pferdeherzens, in Med. vet. 1960, Gießen: Gießen.
10. Preuß F: Zur Nomenklatur am Herzen. Anat. Anz., 1955. 103: p. 20–37.
11. Quiring DP, Baker RJ: The equine heart. Am J Vet Res, 1953. 14: p. 62–67.
12. Schaller O: Korrosionsanatomie des Pferdeherzens. Zbl Vet Med, 1958. 5: p. 152–170.
13. Schmack KH: Die Ventilebene des Herzens bei Pferd, Rind und Hund., in Med. vet. 1974, Gießen: Gießen.
14. Simoens P, de Vos NR, Lauwers H: Illustrated anatomical nomenclature of the heart and the arteries of the head and neck in the domestic mammals. Mededel. Fakult Diergeneskd Rijksuniv Gent, 1984.
15. Littlewort MCG: The clinical auscultation of the equine heart. Vet Rec, 1962. 74: p. 1247–1259.
16. Wintzer HJ: Krankheiten des Pferdes. 1982, Berlin u. Hamburg: Parey.

Kapitel 6: Bauchhöhle

1. Adams SB: Surgical approaches to the exploration of the equine abdomen. Vet Clin North Am (Large Anim. Pract., 1982. 4: p. 89–104.
2. Huskamp B: Die mediane Laparotomie beim Pferd – Technik und Ergebnisse. Dtsch tierärztl Wochenschr, 1976. 83: p. 276.
3. Huskamp B: Krankheiten des Verdauungsapparates und des Bauchfells. Handbuch der Pferdekrankheiten für Wissenschaft und Praxis., ed. O. Dietz, Wiesner, E. 1982, Basel: Karger.
4. Hickman J: Equine surgery and medicine. Vol. 1/2. 1985 und 1986, London: Acad Press.
5. Dietz O, Schaetz F, Schleiter H, Teuscher R: in: Dietz, O., Henschel, E., Anästhesie und Operationen bei Groß- und Kleintieren. 4 ed. 1988, Stuttgart: Enke.
6. Berg R: Angewandte und topographische Anatomie der Haustiere. 4 ed. 1995, Stuttgart Jena: Gustav Fischer.
7. Bradley OC: The topographical anatomy of the thorax and abdomen of the horse. 1922, Edinburgh: W. Green and Son.
8. Barone R: Splanchnologie. Anatomie comparée des mammifères domestiques. Vol. 3. 1976, Lyon: Lab d`Anat Ecole Nat Vét.
9. Neumann-Kleinpaul K, Schützler G: Untersuchungen über Druckmessungen, Ruptur, Fassungsvermögen und Gewicht am Magen des Pferdes. Arch wiss prakt Tierheilkd, 1940. 75: p. 370–386.
10. Huskamp B: Diagnosis of gastroduodeno-jejunitis and its surgical treatment by a temporary duodenocaecostomy. Equine Vet, 1985. 17: p. 314–316.
11. Schmaltz R: Anatomie des Pferdes. 2. Aufl. 1928, Berlin: Schoetz.
12. Huskamp B: Über einige Operationstechniken im Blinddarmbereich des Pferdes. Pferdeheilkd, 1988. 7: p. 185–188.
13. Huskamp B, Schwabenbauer K, Pferdekamp M, Anlage und Wartung von Zäkumfisteln beim Pferd. Fortschr Tierphysiol und Tierernähr 1982. 13: p. 7–12.
14. Barclay WP, Foerner JJ, Phillips TN: Volvolus of the large colon in the horse. J Am Vet Med Assoc, 1980. 177: p. 629–630.
15. Martin P: Zur Blind- und Grimmdarmentwicklung beim Pferd. Beitr path Anat allg Path. (Festschr. E. Bostroem), 1921. 69: p. 512–516.
16. Koch T, Berg R: Lehrbuch der Veterinär-Anatomie. Bd. 1–3. 1981–1993, Jena: Fischer.
17. Oberlojer HG: Untersuchungen zur Frage des Auftretens von Spontanrupturen des Mastdarmes beim Pferd und zur Frage von deren rechtlicher Beurteilung., in Med. vet. 1984, Wien: Wien.
18. Barone R: La topographie des viscères abdominaux, chez les equidés domestiques. Bull Soc Sci Vét Lyon, 1952/53: p. 3–26.
19. Boom de HPA: Functional anatomy an nervous control of the equine alimenary tract. J S Afr Vet Assoc, 1975. 46: p. 5–11.
20. Dobberstein J, Hartmann H: Über die Anastomosenbildung im Bereich der Blind- und Grimmdarmarterien des Pferdes und ihre Bedeutung für die Entstehung der embolischen Kolik. Berl tierärztl Wochenschr, 1932. 48: p. 397–402.
21. Kadletz M: Anatomische Grundlagen der rektalen Untersuchung beim Pferd. Wien tierärztl Mschr, 1930. 17: p. 765.
22. König HE, Amselgruber W: Funktionelle Anatomie der Eingeweidearterien in der Bauchhöhle des Pferdes. Tierärztl Prax, 1985. 13: p. 191–198.
23. Kopf N: Anatomischer Leitfaden für die Exploration der Bauchhöhle des Pferdes durch die mediane Laparotomie. Zentralbl Vet Med A, 1980. 27: p. 437–451.
24. McCarthy PH: Eyes et the tip of your fingers: The anatomy of the abdominal and pelvic viscera of the narcotized horse as perceived by palpation during exploratory laparotomy. Austral Equine Res Foundation, 1986.
25. Schmaltz R: Über die Plica gastropancreatica oder das Ligamentum gastroduodenale und das Foramen epiploicum beim Pferde. Berl tierärztl Wochenschr, 1897. 13: p. 385–389.

Kapitel 7: Becken, Harn- und Geschlechtsorgane

1. Dietz O, Schaetz F, Schleiter H, Teuscher R: in Hrsg: Dietz O, Henschel E: Anästhesie und Operationen bei Groß- und Kleintieren. 4 ed. 1988, Stuttgart: Enke.
2. Preuß F, Budras KD: Zur Homologie des Hüfthöckers und anderer Knochenpunkte des Darmbeins. Berl Münch tierärztl Wochenschr, 1969. 82: p. 141–143.
3. Schaller OE: Illustrated Veterinary Anatomical Nomenclature. 1992, Stuttgart: Enke.
4. Dyce KM, Sack WO, Wensing CJG: Anatomie der Haustiere. 1991, Stuttgart: Enke.
5. Bourdelle E, Bressou C: Anatomie regionale animaux domestiques. T1: Equides. 1949, Paris: Bailliere et Fils.
6. Ellenberger W, Baum H: Handbuch der vergleichenden Anatomie der Haustiere. 18. Auflage. 1943, Berlin: Springer.
7. Teller H: Die Architektur des breiten Beckenbandes beim Pferde., in Med. vet. 1945, Hannover: Hannover.
8. Dietz O, Wiesner E: Handbuch der Pferdekrankheiten für Wissenschaft und Praxis. T. 1–3. 1982, Basel, München, Paris: S. Karger.
9. Henry M, Amaral D, Tavares FF, Santos NR: Hydrocoele of the vaginal cavity of stallions. J Reprod Fert (Suppl), 2000. 56: p. 13–21.

10. Budras KD: Die Mm. compressor mammae und fixator fundi uteri der Stute, zugleich ein Beitrag zur Abkunft des M. cremaster ext. des Hengstes. Zbl Vet Med, 1972. C 1: p. 350–362.
11. Lowe JE, Dougherty R: Castration of horses and ponies by a primary closure method. J Am Vet Med Assoc, 1972. 160: p. 183–185.
12. Schebitz H, Brass W: Allgemeine Chirurgie. 1975, Berlin und Hamburg: Parey.
13. Budras KD, Preuß F, Traeder W, Henschel E: Der Leistenspalt und die Leistenringe unserer Haussäugetiere in neuer Sicht. Berl Münch Tierärztl Wochenschr, 1972. 85: p. 427–431.
14. Habel RE, Budras KD: Anatomy of the prepubic tendon in the horse, cow, sheep, goat and dog. Am J Res, 1992. 53: p. 2183–2195.
15. Preuß F, Budras KD, Traeder W: Arcus inguinalis und Tendo praepubicus des Pferdes und deren vergleichend – anatomische Bedeutung. Acta anat, 1972. 82: p. 47–74.
16. Magda JJ: Local anesthesia in operations on the male perineum in horses (Abstr.). J Am Vet Med Assoc, 1948. 113: p. 559.

Kapitel 8: Kopf

1. King AS, Riley VA: A Guide to the physiological and clinical anatomy of the head. 4th ed. 1980, Liverpool: Dept. of Veterinary Anatomy.
2. Wissdorf H, Gerhards H, Huskamp B, Deegen E: Anatomie und Propädeutik des Pferdes. 3 ed. 2012, Hannover: Verlag M&H Schaper Alfeld. S. 95–97.
3. Dietz O, Schaetz F, Schleiter H, Teuscher R, in Hrsg: Dietz O, Henschel E: Anästhesie und Operationen bei Groß- und Kleintieren. 4 ed. 1988, Stuttgart: Enke.
4. Montané L, Bourdelle E, Bressou C: Anatomie regionale des animaux domestiques. 1964, Paris: J.-B. Bailliere et Fils.
5. Wintzer HJ: Krankheiten des Pferdes. 1982, Berlin u. Hamburg: Parey.
6. Barone R: Osteologie. Anatomie comparée des mammifères domestiques. Vol. 1. 1976, Paris: Vigot Frères.
7. Nickel R, Schwarz R: Vergleichende Betrachtung der Kopfarterien der Haussäugetiere (Katze, Hund, Schwein, Rind, Schaf, Ziege, Pferd). Zbl Vet Med A, 1963. 10: p. 89–120.
8. Cook WR, Campbell RSF, Dawson C: The pathology and aetiology of guttural pouch mycosis in the horse. Vet Rec, 1968. 83: p. 422–428.
9. Freeman DE, Donawick WJ: Occlusion of internal carotid artery in the horse by means of a ballon – tipped catheter: clinical use of a method to prevent epistaxis caused by guttural pouch mycosis. J Amer Vet Med Assoc, 1980. 176: p. 236–240.
10. Kipar A, Frese K: Zungenlähmung infolge Luftsackmykose des Pferdes. DVG/Fachgr. Pferdekrankheiten, 1992. 12: p. 84–88.
11. König HE: Zur Topographie des Luftsackes (Diverticulum tubae auditivae) beim Pferd. Tierärztl Prax, 1984. 12: p. 219–227.
12. McCarthy PH: The Triangle of Viborg (Trigonum Viborgi) and its Anatomical Relationship in the Normal Standing Horse. Anat Histol Embryol, 1990. 19: p. 303–313.
13. Rüedi M: Topographie, Bau und Funktion der A. carotis int. des Pferdes., in Med vet 1922, Zürich: Zürich.
14. Dyce KM, Sack WO, Wensing, CJG: Anatomie der Haustiere. 1991, Stuttgart: Enke.
15. Baker GJ: Laryngeal hemiplegia in the horse. Comp Cont Educ, 1983. 5: p. 61–66.
16. Huskamp B, Böckenhoff G: Ergebnisse der Kehlkopfpfeiferoperation nach Marks. Prakt Tierarzt, 1978. 59: p. 302.
17. Marks D, Mackay-Smith MP, Cushing LS: Use of a prosthetic device for surgical correction of laryngeal hemiplegia in horses. J Amer Vet Med Assoc, 1970. 157: p. 157–163.
18. Marks D, Mackay-Smith MP, Cushing LS: Etiology and diagnosis of laryngeal hemiplegia in horses. J Am Vet Med Assoc, 1970. 157: p. 429–436.

Index

A
Abaxial sesamoid block 52
Abfußen
  Hinterhand 20
  Kehldruck auf das Hufgelenk 42
Ablatio retinae 188, 189
Absprengfraktur, Becken 136
Abzeichen 4
  angeborene 5
  erworbene 5
  weißes, Augenbereich 186, 187
Acetabulum s. Azetabulum
Adduktorenlähmung 72, 136
Adenohypophyse 218, 231
Adergeflecht 222
Adhaesio interthalamica 218, 222
Adhäsionen, intrauterine 146
Aditus laryngis 198
Affektsteuerung 231
Afterschwanzband 162
Akkommodation 224
Akupunktur 5, 48
Albuminurie, physiologische 138
Allantoisblase 148, 149
Altersbestimmung 168
Amboss 202, 204
Ammonshorn 218, 220, 222, 231
Amnionblase 148, 149
Amotio retinae 188, 189
Ampulla
  coli 118
  ductus deferentis 150
    transrektale Untersuchung 160
  recti 121
  tubae uterinae 142
Amyelie 212
Anämie, infektiöse 232
Anästhesie
  Fesselbeugesehnenscheide 37
  Hufrollenschleimbeutel 36
  Hüftgelenk 62
  interkarpale 34
  intraartikuläre
    Fesselgelenk 35
    Hufgelenk 35
    Schultergelenk 32
  intrasynoviale 32
  Karpalbeugesehnenscheide 37
  Kniegelenk 64
  Nervus
    medianus 42, 54
    ulnaris 43, 54
Anenzephalie 230
Aneurysma 122
Angular limb deformities 24, 26
  Beckengliedmaße 58
Angulus
  iridocornealis 184
  lateralis anuli inguinalis interni 132
  medialis anuli inguinalis interni 132
Anisognathie, physiologische 164
Ankaufuntersuchung 200
Ankyloblepharon, temporäres 186
Ankylose, vertebrale 12
Anöstrus 160
  saisonaler 158
Anoxämie, belastungsbedingte 196
Ansa
  axillaris 38
  cervicalis 241, 257, 202
  subclavia 104
Antebrachiokarpalgelenk 30, 33, 37
  Arthroskopie 34
  Punktion 33, 34
Antigenpräsentation 2
Antrum pyloricum 112
Anulus
  femoralis 130, 136
  inguinalis
    externus 130, 132
    internus 132
      Kranialrand 245
      Lateralwinkel 132
      Medialwinkel 132
    profundus s. Anulus inguinalis internus
    superficialis 130, 132
  pancreatis 114
  praeputialis 150
  tympanicus 204
  vaginalis 114, 132
    transrektale Untersuchung 160
Anus, Anästhesie 212
Aorta
  abdominalis 154, 156
  Endaufzweigungsverschluss, thrombotischer 82
    Thrombose 156
Aortenklappe 106
Apertura
  conchomaxillaris 172
  frontomaxillaris 172
  lateralis ventricili quarti 216, 222
  maxillopalatina 172
  nasomaxillaris 172, 192
  thoracis
    caudalis 100
    cranialis 100
Apex
  caeci 118, 121, 124
  cunei 88
  linguae 192
  patellae 56
  vesicae 140
Apophysenfuge 24
  Beckengliedmaße 58, 59
  Schultergliedmaße 25
Apparatus
  lacrimalis 180
    Sectio 180
  suspensorius
    ossis ungulae 92
    mammarius 136
      Lamina lateralis 136
      Lamina medialis 136
  vestibularis 204
Aquaeductus mesencephali 218, 222
Arachnoidea 206, 214
  Sehnerv 188
Arbor vitae 218
Archikortex 220
Arcus
  palatopharyngeus 197
  palmaris profundus 46
  plantaris
    profundus 80
      distalis 80
  terminalis 98
  veli palatini 197
Arteria(-ae)
  axillaris 46
    Kompression 42
  basilaris 216, 228
    Ramus
      ad medullam oblongatam 228
      ad pontem 228
  bicipitalis 46
  brachialis 46
  bulbi penis 154
  caecalis
    lateralis 118
    medialis 118, 121
  carotis
    communis 14, 16, 202
      im Halsquerschnitt 14
    externa 196, 202
    interna 202, 228
      Ruptur bei Luftsackmykose 196
      Verlauf 228
  caudalis femoris 78
  cerebri
    caudalis 228
    media 228
    rostrales 228
  cervicalis
    profunda 104
    superficialis 46, 104
  circumflexa
    femoris lateralis 78
    humeri
      caudalis 46
      cranialis 46
    ilium profunda 134
  clitoridis media 154
  coeliaca 118
  colica
    dextra 118, 122
    sinistra 118
  collateralis ulnaris 46, 54
  communicans caudalis 228
  coronalis 98
  coronaria
    dextra 104
    sinistra 104
  cremastrica 154
  digitalis
    palmaris
      communis II 46, 50, 52, 54
      communis III 46, 50, 54
      lateralis 50, 54
      medialis 50, 54
    plantaris
      communis II 80
      communis III 80
      lateralis 80, 98
      medialis 80, 98
  dorsalis
    pedis 78, 80
    penis 154
  ductus deferentis 132, 154
  ethmoidalis interna 228
  facialis 202, 204
    Pulsprüfung 179
  femoralis 70, 78, 130
    Dopplersonographie 82
    Thrombose 82
  genus descendens 78
  glutaea
    caudalis 78, 154, 162
    cranialis 78, 154
  ileocolica 118
  iliaca
    externa 78, 154, 156
      Thrombose 82, 156
    interna 78, 154
      Thrombose 82
  intercostalis suprema 104
  interlobaris 138
  interossea communis 46
  labyrinthi 228
  laryngea cranialis 200, 202
  lingualis 202
  lumbales 154
  mammaria
    caudalis 154
    cranialis 154
  marginis solearis 98
  maxillaris 196
  mediana 46, 54, 55
  mesenterica
    caudalis 118
    cranialis 118
      Aneurysma 122
      Präparation 126
  metacarpalis palmaris II 54
  metacarpalis palmaris III 54
  metatarsea dorsalis III 80, 82
    Palpation 82
  obturatoria 78
  ophthalmica
    externa 184
    interna 184, 228
  pedis 80
  penis 154
    cranialis 154
    media 154
  perinealis ventralis 154
  pharyngea ascendens 200, 202
  plantaris
    lateralis 78, 80
    medialis 78, 80
  poplitea 78
  profunda
    antebrachii 46
    brachii 46
    femoris 78, 154
    penis 154
  prostatica 154
  pudenda
    externa 130, 132, 154
    interna 154
  radialis 46, 55
  rectalis
    caudalis 154
    cranialis 118
    media 154
  renalis 138
  sacralis mediana 154
  saphena 78
    Ramus caudalis 80
    Ramus cranialis 83
  scapularis dorsalis 104
  spinalis ventralis 206
  subclavia 46
  subscapularis 46
  suprascapularis 46
  testicularis 132, 150, 154
  thoracica
    externa 46
    interna 104
  thoracodorsalis 46
  thyreoidea cranialis 200, 202
  tibialis
    caudalis 78

cranialis 78, 80, 83
umbilicalis 154
uterina 154
vaginalis 154
vertebralis 104, 228
vesicalis
caudalis 154
cranialis 154
Arthrodese
Fesselgelenk 43
Krongelenk 35
vertebrale 10
Arthroskopie 32
Antebrachiokarpalgelenk 34
Ellenbogengelenk 33
Fesselgelenk 35
Hufgelenk 36
Hüftgelenk 62
Interphalangealgelenk 34
Krongelenk 35
Schultergelenk 32
Talokruralgelenk 66
Articulatio(nes)
antebrachiocarpea s. Antebrachiokarpalgelenk
carpi 30
carpometacarpea s. Karpometakarpalgelenk
cochlearis 60
composita 30, 60
condylaris 30
coxae 60
cricoarytaenoidea 198, 200
cricothyreoidea 198
cubiti 30
delabens 60
femoropatellaris 60, 62
femorotibialis 60, 62
genus 60
humeri s. Schultergelenk 30
humeroradialis 30
humeroulnaris 30
intercarpeae 30
interphalangea
distalis manus 30
proximalis manus 30
intertarsea
distalis 60
proximalis 60
intertarseae 60
manus 30
mediocarpea 30
metacarpo-phalangea 30
pedis 60
plana 30, 60
radioulnaris
distalis 30
proximalis 30
sacroiliaca 60
sellaris 30
simplex 30, 60
sphaeroidea 30, 60
spiralis 60
tarsi 60
tarsocruralis 60
tarsometatarsea 60
thyreohyoidea 198
tibiofibularis proximalis 60, 62
trochoidea 30
Ascensus medullae 208, 212
Assoziationsbahnen 220
Ataxie 11
spinale 212
symmetrische 213
zerebelläre 230
Atemzentrum 230
Atherom 192
Atlantookzipitalgelenksbeuger 243
Atlas 8
Epiphysenfuge 10
Atlasdreher 243
Atmungsmuskeln 100
Atmungsrachen 194
Atmungsweg, direkter 196
Atrium sinistrum 107
Atropin bei Glaukom 186
Auffußen, Vorhand 18
Aufgasung, Druckentlastung 126
Augapfeldrehung 240
Augapfelrückzieher 240
Auge 184
Blutversorgung 184
Hilfseinrichtungen 180
Augeninnendruck 184, 189
erhöhter 186
Augenerkrankung 182
Augenhaut
äußere 184
mittlere 184
Augenhintergrund 187, 188
Augeninneres 184
Augenkammer
hintere 184, 186
vordere 184, 186
Einlagerung 186
Augenlid (s. auch Lid) 182
drittes 180
Vorfall 182
Leitungsanästhesie 182
oberes 180
Heber 240
Stellungsanomalie 183
unteres 180
Augenlidmuskeln 239
Augenliduntersuchung, Anästhesie 178
Augenlinse (s. auch Linse) 184, 188
Augenmuskeln 180
äußere 180
Innervation 224
glatte, innere 240
Ursprung 180
Auris
interna 204
media 202, 204
Auskultation 126
Ausschuhen 84
Axon, markloses, sympathisches 38
A-Zellen, synoviale 67

B

Backenzahn(-zähne)
hintere 164, 166
Okklusionsflächen 164
vordere 164, 166
Backenzahnwurzeln in der Kieferhöhle 172
Bahn
absteigende 213
aufsteigende 213
kortikospinale s. Tractus corticospinalis
spinozerebelläre 213, 216
Degeneration, axonale 213
Balken 220
Balkenagenesie 230
Ballendrüsen 88
Ballenepidermis 88
Ballenhorn 86, 88
Druckelastizität 88
Ballenhornzerfall 90
Ballenkissen 88
Ballenlederhaut 88
Ballen-Strahl-Segment 88
Hornverletzung 90
Band, blaues 116, 117
Bandscheibenerkrankung 12
Barorezeptor 226
Basalganglien 220, 230
Basalganglienläsion 231
Basalmembran, Hufbeinträger 92, 94
Basihyoideum 172
Basis
caeci 117, 118, 121
Projektion auf die Körperwand 124
cordis 104
patellae 56
Bauch-Becken-Höhle, Lymphknoten, retroperitonäale 138
Baucheingeweide
Innervation
parasympathische 210
sympathische 210
Lymphknoten 120
Rezeptoren 213
Bauchhaut, gelbe 108, 132
Bauchhöhle 108
chirurgischer Zugang 110
Bauchhöhlenorgane
intrathorakale 126
Projektion auf die Körperwand 124
Topographie 124
Bauchmuskulatur 108
Hypertrophie 111
oberflächliche 16
Bauchpresse 245
Bauchspeicheldrüse 114
Bauchwand 108
dorsolaterale 124
Innervation 108
Kaudalbereich des Thorax 124
Schichten 108
transrektale Untersuchung 160
ventrolaterale 124
Bauchwandhernie 117
Bauchwandmuskeln 20
Becken
knöchernes 130
Lymphsystem 138
Beckenband, breites 130
Kaudalrand 162
Beckeneingang 130
Verankerungsstrukturen 134
Beckenflexur 118
Beckenfraktur 136
Beckengesellschaft, kleine 70
Beckengliedmaße
Abduktor 236
Achsenabweichung 58
Adduktor 236, 237
Apophysenfuge 58, 59
Beugehaltung 72
Beugesehne
oberflächliche 70, 72
tiefe 67, 72, 77
Blutgefäße 78
Einwärtsführer 236
Epiphysenfuge 58, 59
Fixation, passive, im Kniegelenk 76
Gelenke 60
Hauptmittelfußarterie 82
Hautinnervation 78
Lahmheitsdiagnostik 83
Leitungsanästhesie 82
Lymphsystem 67, 78
motorische Ausfälle 213
Nerven 70
Nervi cutanei 78
Osteochondrose 63
Querschnitt 83
Rückwärtsführer 236, 237
Schleimbeutel 62
Sehnenscheiden 62
Skelett 56
Stehvorrichtung, passive 40
Stellungsanomalie 58
Synovialstrukturen 60
Vorführer 235, 236, 237, 245
Vorschwingen 20
Beckengliedmaßenataxie, symmetrische 213
Beckenhöhle
Arterien 154
Venen 154
Beckenknochenfraktur 136
Beckenorgane, Innervation, parasympathische 210, 212
Beckenrandbruch 136
Beckenringbruch 136
Beckensteilsteller 245
Bedeckung
postovulatorische 160
präovulatorische 160
Beet-Balgmandel 194
Bein, angelaufenes 49
Belastungshufrehe 95
Berlinsche Ringe 188
Besamung, intrakornuale 146
Beugesehne
Lymphgefäße 49
oberflächliche
Beckengliedmaße 70, 72
Fesselträgerunterstützung 42
Krongelenkträger-Unterstützung 42
Ligamentum accessorium 44
Desmotomie 45
Luxation 72
Schultergliedmaße 22, 37, 43, 44, 45, 54, 55
Tendinitis 43, 44
Überbelastung 44
Umfangsvermehrung 44
Schultergliedmaße 32
tiefe 42
Beckengliedmaße 67, 72
Fesselträgerunterstützung 42
Gleitlager 40, 42
Kontraktur 44
Krongelenkträger-Unterstützung 42
Läsion 44
Ligamentum accessorium 44, 77
Desmotomie 44, 45
Läsion 44
Manschette 37
Schultergliedmaße 36, 37, 43, 44, 45, 54, 55
Tendinitis 44
Umfangsvermehrung 72
Verkürzung 44
Beugesehnenentzündung 55
Beugesehnenscheide
digitale, Blindsack 50
Schultergliedmaße 32
Bewegungsablauf 18
Bewegungskoordination 230
Bewegungsstörung 230
hyperkinetische 231
Bewusstseinsstörung 230
Bifurcatio
tracheae 100, 103
uteri 159
Bindehaut 180, 182
Bindehautfremdkörper 182
Birkauge 186
Birkeland-Fraktur 27
Blättchenapparat 92
Blättchenapparatentzündung s. Hufrehe
Blättchenapparatnekrose 95
Blepharospasmus 182
Blinddarm 118
Perforationsstellen 121
Tympanie 120
Blinddarmanschoppung 120
Blinddarmkopf 118
Projektion auf die Körperwand 124
Blinddarmkörper 118
Abknickung 120
Projektion auf die Körperwand 124
Blindsack, Beugesehnenscheide, digitale 50
Blinzknorpel 180
Blitzen 148, 148
Blut
arterielles 106

Augenkammer, vordere 186, 187
venöses 106
Blutdruckregulationsstörung 196
Blutentnahme 16
Blutgefäße
Beckengliedmaße 78
Fuß 80
Schultergliedmaße 46
Blut-Hirn-Schranke 212, 228, 232
Blutleitersystem
spinales 206
zerebrales 232
dorsales 228
ventrales 228
Blut-Liquor-Schranke 222, 231
Blut-Rückenmark-Schranke 212
Blutung
Beckenringbruch 136
intraokulare 186
nasale 192
Bockhuf 44, 86
Bodenfalte 190
Borrelieninfektion, Leptomeningitis 230
Botryomykose 137
Brachium
colliculi caudalis 218
pontis 216
Bronchitis 102
Bronchoskopie 103
Bronchus
lobaris 100, 103
principalis 100, 103
segmentalis 100
Brücke 216
Brustbein 8
Brustfurche 16
Brustgrenzstrang, sympathischer 38, 104
Brustkorb 8
Brustkorberweiterung 245
Brustkorbverengung 244
Brustnerven s. Nervi thoracici
Brustwirbel 8, 11
Dornfortsatzfraktur 11
knöcherne Zubildung 12
Brustwirbelankylose 12
Brustwirbelsäule, Aufwärtsbiegung 20
Buccotomie, laterale 196
Bucked shins 26
Buggelenk s. Schultergelenk
Buglymphknoten 46, 20
manuelle Lymphdrainage 102
Bulbourethraldrüsen, transrektale Untersuchung 160
Bulbus
medullae spinalis s. Medulla oblongata
olfactorius 220, 224
penis 152
Bulbusatrophie 182
Bump 170
Bursa(-ae)
bicipitalis 36, 43
cucullaris 13
cunealis 66
dieckerhoffi 66
infracardiaca 117
infrapatellaris
distalis 62, 64
proximalis 62, 64
intertubercularis 32, 33, 36, 43
Endoskopie 36
Punktion 33
karpale 37
omentalis 112
ovarica 142, 159
podotrochlearis 32, 36, 42, 45
subcutanea
calcanea 62, 66
vermehrte Füllung 66
lateraler Bandhöcker des Radius 33
olecrani 32, 33, 36
Entzündung 36
praecarpalis 32, 36
Entzündung 36
subligamentosa
nuchalis
caudalis 10, 13
cranialis 10, 13
supraspinalis 10
Entzündung 13
subtendinea
calcanea musculi flexoris digitalis
superficialis 62, 66
vermehrte Füllung 66
musculi
extensoris carpi ulnaris 33
extensoris digitalis communis 32, 34
extensoris digitalis lateralis 32, 34
infraspinati 32, 33
tibialis cranialis 62, 66
tricipitis brachii 32, 33
synoviales
Beckengliedmaße 62
Schultergliedmaße 32
synovialis, Wandaufbau 67
testicularis 150
trochanterica musculi glutei medii 66
Punktion 66
Bursitis intertubercularis 36, 43
Bursoskopie 32
B-Zellen, synoviale 67

C

Caecum 118
Calcaneus 56
Calcar
metacarpeum 4
metatarseum 4
Camera
anterior bulbi 184, 186
posterior bulbi 184, 186
vitrea bulbi 184
Canaliculi lacrimales 180
Canalis(-es)
alaris 226
analis, Innervation 162
centralis 222
cervicis uteri 142, 149
nervi hypoglossi 202, 257, 259
opticus 259, 224
pyloricus 112
sesamoidales 45
erweiterte 45
Canera anterior bulbi 184
Caninus(-i) 164, 166
Capsula
interna 220
lentis 184
ungulae 84
Caput
clitoridis 142
epididymidis 150
fibulae 56
humerale musculi
extensoris digitalis communis 38
flexoris
carpi ulnaris 235
digitalis profundi 38, 235
humeri 30
laterale musculi tricipitis brachii 16, 234
longum musculi tricipitis brachii 16, 234
mediale musculi tricipitis brachii 234
ossis femoris 56
kaudolaterale Ansicht 56
radiale musculi
extensoris digitalis communis 38
flexoris digitalis profundi 38, 54
radii 30
ulnare musculi
extensoris digitalis communis 38
flexoris
carpi ulnaris 235
digitalis profundi 54
Carpus valgus 24, 25, 26
Cartilago
accessoria 96
anularis 202
arytaenoidea 198
auriculae 202
cordis
accessoria 104
septalis sinister 104
cricoidea 198
dorsi linguae 192
epiglottica 198
manubrii 8
palpebrae tertiae 180
scapulae 22
thyreoidea 198
tubae auditivae 194
ungulae 88, 98
ungularis
lateralis 22
medialis 22
Caruncula
lacrimalis 180
sublingualis 192
Cataracta complicata 188
Cauda
epididymidis 150, 152
equina 208, 213
Anästhesie 212
Cavitas glenoidalis 30
Zyste, subchondrale 32
Cavum
infraglotticum 198
nasi 190
proprium 190
oris proprium 190
pleurae 100
subarachnoidale 11, 206, 212, 214
Weite 214
subdurale 206
thoracis 100
tympani 194
CDE (chronisch degenerative Endometritis) 146
Cellulae tympanicae 202, 204
CEM (Contagious Equine Metritis) 142, 153
Centrum tendineum
diaphragmatis 100
perinei 162
Ceratohyoideum 172
Cervical Stenotic Myelopathy 10
Cervical Vertebral Malarticulation 10
Cervical Vertebral Malformation 10
Cervix
dentis 170
uteri 142, 148
transrektale Untersuchung 158
sonographische 159
vesicae 140
Chemorezeptoren 231
Chiasma opticum 188, 218, 224, 230
Chip-Fraktur
Fesselbein 27
Fesselgelenk 27
Hufgelenk 28
Karpalknochen 26
Karpometakarpalgelenk 33
Os carpi radiale 26
Röhrbein 27
Chipping 90
Cholesteringranulom 232
Chorda tympani 176, 226
Chorioidea 184
Chorioiditis 188
Choriongonadotropin
equines 144, 148
humanes 152
Churchill-Test 65
Circulus arteriosus cerebri 228
Circumferentia
articulationis radii 30
Cirrus
capitis 4
caudae 4
metacarpeus 4
metatarseus 4
Cisterna
cerebellomedullaris 206, 214, 232
chiasmatis 214
intercruralis 214
Cisterna chyli 138
Cochlea tibiae 56
Colitis X 120
Colliculus
caudalis 218, 224
rostralis 218, 224
Collum
coli 117, 118, 121
glandis 152
ossis femoris 56
scapulae 22
Colon
ascendens 118, 122
Auskultation 126
Gekröse 120
Hufeisenform 121
Lage 127
Lageveränderung, pathologische 120, 122
Projektion auf die Körperwand 124
Topographie 127
Ultraschall-Aufnahme 123
Verlagerungsarten 126
descendens 118, 122
dorsale
dextrum 117, 118
sinistrum 118
Projektion auf die Körperwand 124
transversum 118
ventrale
dextrum 117, 118, 121
Projektion auf die Körperwand 124
sinistrum 118
Projektion auf die Körperwand 124
Columna
dorsalis 208
lateralis 208, 213
ventralis 208, 213
vertebralis s. Wirbelsäule
Commissura
fornicis 220
labiorum
dorsalis 142
ventralis 142
rostralis 220
Commotio cerebri 230
Compressio cerebri 230
Computertomographie, Hufbeinveränderung 96
Concha(-ae)
ethmoidalis 190, 193
nasalis
dorsalis 172, 190, 193
media 193
medialis 190
ventralis 172, 190
Condylus
humeri 22, 30
lateralis ossis femoris 56
Ausrissfraktur 58
tibiae 56
medalis ossis femoris 56
Contagious Equine Metritis 142, 153
Contrecoup-Blutung 230
Contusio cerebri 230
Conus medullaris 206, 208, 213
Lage 208

Cor 104
Corium 2
ungulae 84
Cornea 184
Cornu(a)
ammonis 218, 220, 222, 231
dorsale 208
laterale 208, 210
rostrale 222
temporale 222
uteri s. Uterushörner
ventrale 208
Corona
ciliaris 184
clinica 170
dentis 170
glandis 152
ungulae 84
Corpus
albicans 144, 145
caeci 117, 118, 121
Abknickung 120
Projektion auf die Körperwand 124
callosum 220
cavernosum
clitoridis 142
penis 150
ciliare 184, 189
dentis 170
epididymidis 150
fibulae 56
geniculatum
laterale 218, 224
mediale 218
haemorrhagicum 158, 160
humeri 22
linguae 192
luteum 145, 158
graviditatis 144
haemorrhagicum 144, 145
Sonographie 145
mamillare 218
mammae 136
mandibulae 171
medullare s. Weiße Substanz
pancreatis 114
spongiosum
glandis 152
penis 150
sterni 8
striatum 220
tibiae 56
trapezoideum 216
uteri 142
transrektale Untersuchung 158
sonographische 159
ventriculi 112
vesicae 140
vitreum 184, 189
Corpusculum
lamellosum 2
tactus 2
Costa(-ae) 8
asternales 8
spuriae 8
sternales 8
verae 8
Coxarthrose, posttraumatische 136
Crena
des Hufbeins 91
marginis solearis 28
Crista(-ae)
enameli 166
renalis 138
sterni 8
supracondylaris lateralis 22, 38
Crus(-ra)
cerebri 218
cunei
laterale 88
mediale 88
penis 150
soleae
laterale 88
mediale 88
Cuneus ungulae 88
Cupula diaphragmatis 100
Curvatura ventriculi
major 112
minor 112
Cutis 2

D

Dammgegend 162
Dammriss 162
Dämpfigkeit 102, 111
Dampfrinne 102, 111
Darm 118
Blutversorgung 118, 122
torsionsbedingte Unterbrechung 122
Lumenweite 122
Situs 124
Darmabschnitt
inkarzerierter, Nekrose 122
invaginierter, Nekrose 120
Darmbein 130
Darmbeinflügel-Stressfraktur 136
Darmbeinlymphknoten, mediale 78
Darmexenteration 126
Darminvagination 120, 122
Darmmotilitätsstörung 122
Darmmuskulatur, Hypertrophie 122
Darmobturation 121
Darmschleimhautpödem 122
Darmstein 121
Darmstenose 122
Darmtorsion 121
Darmverlagerung 122
Darmverschluss 116
Dauergebiss 164
Deckhaar 4
Defäkation 246
Degeneration, endometriale 146
Dehydratation 140
Dens(-tes)
axis, Hypoplasie 11
caninus 164, 166, 171
decidui 164
incisivus 164, 166
lupinus 166
molares 164, 166
permanentes 164
praemolares 164, 166
Dentin 166, 168
Dermatom 48, 49
Dermis 2
Blutversorgung 2
coronae 84
cunei 88
limbi 84
parietis 84
soleae 88
tori ungulae 88
Descensus testiculorum
unvollständiger 152
verzögerter 136
Desmitis 43
Desmotomie, Ligamentum accessorium 44
Diameter
conjugata 137
pelvis 137
transversa
dorsalis 137
media 137
ventralis 137
verticalis 137
Diaphragma 100
anale 162
Innervation 162
Pars
costalis 245
lumbalis 245
sternalis 245
pelvis 162
sellae 214
urogenitale 162
Diastema 166, 190
Diastole 106, 107
Dickdarm 118
Dienzephalon 214, 218, 230, 259
Diöstrus 159
Discus nervi optici 184, 187, 188
Diskopathie 12
Diverticulum
nasi 190, 192
tubae auditivae 194, 196
Recessus
lateralis 194
medialis 194
Divertikelbildung, Mastdarm 121
Doppelovulation 159
Dopplersonographie 82
Dornfortsatz 8
Druckschmerz 12
Muskelzug 20
perpendikulärer 8
Teilresektion 12
Dornfortsatzabstand 11
Dornfortsatzfraktur 11
thorakale 11
Dornfortsatzkappe 8, 11
Dorsal metacarpal disease 26
Dorsalstrangkerne, Neuronenverlust 213
Dorsoflexion, schmerzhafte 12
Dorsorotation 218
Dottersackplazenta 146
Dreieckbein 24
Drei-Finger-Griff, Foramen-infraorbitale-Auffindung 179
Drosselrinne 14
Drosselvene 14
Druckerhöhung, intrakranielle 230, 231
Drüsenzisterne 137
Ductuli biliferi 112
Ductus
arteriosus Botalli 106
choledochus 112
deferens 132
ejaculatorius 152, 160
hepaticus communis 112
lactiferus 136
lymphaticus dexter 102, 248
mandibularis 176
nasolacrimalis 180
pancreaticus 114
accessorius 114
papillaris 136
parotideus 176, 179
thoracicus 6, 102, 120
sinister 102
Dünndarm 118
Passagehemmung 120
Pseudoschichtenphänomen 123
Dünndarmentzündung 123
Dünndarminhalt, Einspritzung in den Blindarm 126
Dünndarmverschluss 120
Duodenocaecostomie 120
Duodenum 118
descendens, Nähe zur Basis caeci 120
Pars
ascendens 118
cranialis 118
descendens 117, 118
Duraduplikatur 230
Dura mater 212, 214
Ruptur 230
Sehnerv 188
Dysmetrie 10
Dysphagie 196
Dysrhaphie, spinale 212
Dystrophie, neuroaxonale 213

E

Eastern equine Encephalitis 231
Eckzahn(-zähne) 164, 166, 170
Eiergalle 66
Eierstock 142, 144
zyklusabhängige Veränderung 144, 145
Eierstocktasche 142
Eigenreflex 213
Eileitergekröse 142
Eileitertrichter 142, 147
Einbiss 168
Einklemmen 246
Eisprung 144
Eizelle, befruchtete, Implantation 146
Ejakulat 152
Ektomeninx 206, 214
Blatt
meningeales 206, 214
periostales 206, 214
Ektropium 182, 183
Elephantiasis 48, 49
Elle 22
Ellenbogen, Epiphysenfuge 25
Ellenbogengelenk 30
Arthroskopie 33
Infektion 32
Punktion 33
Stehvorrichtung, passive 40
Ellenbogengelenksbeuger 234
Ellenbogengelenksstrecker 234
Ellenbogenlahmheit 32
Ellenbogentrauma 24
Eminentia
intercondylaris 56
Erhebungen 58
nuclei vestibularis medialis 216
palmaris, lateralis, Fraktur 27
Encephalitis ventricularis 232
Encephalon 214, 259
Endhirn 214, 218
Endokranium 214
Endomeninx 206, 214
Endometrial cups 148
Endometritis 159
chronisch degenerative 146
Endometriumbioptat 159
Endometriumkrater 148
Endometriummorphologie 159
Endoneurium 206
Endoskopie
Epiglottis 196
Kehlkopf 200, 201
Luftsack 197
Mundhöhle 192
Nasenhöhle 192, 193
Endotendineum, Lymphgefäße 49
Endotoxin, Hufrehe 96
Enterolith 121
Entheseophyt 27
Entropium 182, 183
Enzephalon 214, 259
Ependym 222
Epicondylus
lateralis humeri 22
entspringende Muskeln 235
medialis humeri 22
Epidermis
coronae 84
cunei 88
limbi 84
parietis 84
soleae 88
tori ungulae 88
ungulae 84
Epidermisblättchen 84
sekundäre 92
Epidermistrias 4
Epidermiszellen, keratinisierende 87
Epididymis 150
Epiduralanästhesie 13, 212
hohe 212

Epiglottic entrapment 200
Epiglottis 198, 201
Atemstellung 200
Einklemmung 200
Endoskopie 196
Gefäßzeichnung 201
Schluckstellung 200
Epiglottisödem 198
Epihyoideum 172
Epineuralscheide 206
Epiphyse 218, 230
Epiphysenfuge 24
Beckengliedmaße 58, 59
Ellenbogen 25
Radius, distaler 25
Schultergliedmaße 25
Epiphysenfugenfraktur 24
Epiphysenfugenschluss 24, 25, 59
Epiphysenfugenüberbrückung, osteosynthetische 24
Epistaxis 192
tödliche 196
Epithalamus 218
Eponychium 84, 87
Equine degenerative Myeloencephalopathy 213
Equine Parese 230
Equine Rezidivierende Uveitis 189
Equines Sarkoid, Augenlid 182, 183
Erbsenbein s. Os carpi accessorium
Erektion 153, 150
Ermüdungsfraktur 24
Griffelbein 27
Röhrbein 26
Ersatzzähne 164
Eustachsche Röhre s. Ohrtrompete; s. Tuba auditiva
Euter 134, 137
Anbildung ante partum 137
Blutversorgung 154
Drüsenparenchym 137
Leitungsstrukturen 137
Lymphgefäße 137
venöser Abfluss 137, 154
Eutererkrankung 137
Euterödem 137
Excavatio
rectogenitalis 142
rectovaginalis 121
vesicogenitalis 142
Expositionskeratitis 183
Exspiratoren 100
Extensorreflex 213
Exterozeption 210, 213
Exungulation 84, 95

F

Facies
articularis
patellae 56
phalangis distalis 22
proximalis ulnae 56
auricularis 130
basilaris hemisphaerii cerebri 220
convexa hemisphaerii cerebri 220
dorsolateralis hemisphaerii cerebri 220
flexoria 45
medialis hemisphaerii cerebri 220
parietalis
hepatis 112
ventriculi 112
sacropelvina 130
serrata scapulae 18
visceralis ventriculi 112
Falx cerebri 214, 220
Falx-Zeichen 230, 231
Fascia(-ae)
endothoracica 100
flava abdominis 108, 130, 132, 134
iliaca 110, 132
lata 132
manus 50
pelvina 110
spermatica
externa 132
interna 132
thoracolumbalis 18, 20
transversalis 110, 134
trunci
externa 108, 134
interna 110, 132, 134
profunda 100, 108, 132
superficialis 100, 108
transversalis 132
Fascia-lata-Spanner 235
Fasciculus
cuneatus 208, 216
gracilis 208, 216
proprius 208, 213
Fazialis-Knie, äußeres 226
Fazialislähmung 178, 197
periphere 178
zentrale 182
Fazialismuskulatur 238
Fehlbildung, okzipito-atlanto-axiale 11
Fehldecken, Mastdarmperforation 121
Fell 4
Fellwechsel 4
Femoropatellargelenk 62
Fraktur 64
Punktion 64
vermehrte Füllung 62
Femorotibialgelenk
Anästhesie 64
laterales 62
mediales 62
Punktion 64
Ferguson-Reflex 148
Fersenbein 56
Fersenbeinkappe 70, 72
Fertilität
Endometriummorphologie 159
verminderte 146
Fesselbein 30, 43
Knochenzubildung 27
Schultergliedmaße 22
Fesselbeindreieck 22
Fesselbeinfraktur 27
osteochondrale 27
Fesselbein-Strahlbein-Bänder, Desmotomie 45
Fesselbeuge
proximale, Querschnitt 43
Sonographie 43
Fesselbeugesehnenscheide 32, 36, 37, 55
Anästhesie 37
Blindsack 50
distaler 36
Zugang 37
Endoskopie 37
Entzündung 55
Punktion 37
Fesselgelenk
Anästhesie 35
Arthrodese 43
Arthroskopie 35
Chip-Fraktur 27
Desensibilisierung 52
Entzündung 35
Epiphysenfugenschluss 58
Gelenkkapsel 34
Hyperextension 27, 29, 43, 77
im Stand 42
Injektionsstelle 30
Kollateralbänder 34
Osteochondrose 35
Punktion 35
Rezessus 34, 35
Schultergliedmaße 30, 34
Stehvorrichtung, passive 40
Synovitis, chronisch-proliferative 35
Überköten 72
Umfangsvermehrung 67
Varusstellung 58
Fesselgelenkbänder 30
Fesselgelenkrezessus
dorsaler, Punktion 34
palmarer, Punktion 34
Fesselgelenksstrecker 235
Fesselkopf, Bodenkontakt 43
Fesselplatte, vierzipfelige 37, 50
Fesselringband 37, 50, 55
Durchtrennung 55
Entzündung 55
Fesselringband-Syndrom 37, 55
Fesseltrageapparat 29
Fesselträger 42
Funktionsverlust 43
Überbelastung 27
Fesselträgerursprung 76
Desensibilisierung 54
Insertionsdesmopathie 77
Fesseltunnel-Syndrom 55
Festliegen 136
Fettgewebe 2
der Herzkranzfurchen 106
Fettkörper, infrapatellarer 62
Fetus 149
Fibrae
arcuatae superficiales 216
zonulares 184, 189
Fibrinkoagel, Augenkammer, vordere 186, 187
Fibroblasten 2
Fibrocartilago parapatellaris medialis 56
Fibrotic myopathy 72
Fibula
completa 58
Ossifikationszentren 58, 59
Filum(-a)
olfactoria 224
radicularia
dorsalia 210
ventralia 210
terminale 208, 213
Fimbriae tubae 142, 147
Fingergelenke 30
Fingerknochen 22
Fissura
longitudinalis cerebri 214, 220
mediana ventralis medullae
spinalis 206, 208
orbitalis 224, 226, 257
transversa cerebri 228
ventralis medullae
oblongatae 216
spinalis 206, 208
Fissur, tibiale 58
Flachhuf 86, 95
Fleck, blinder 184
Flehmen 192, 231
Fleischbeschau 247, 248
Flexorreflex 213
Flexura
diaphragmatica
dorsalis 118
Projektion auf die Körperwand 124
ventralis 118
Projektion auf die Körperwand 124
pelvina 118
Projektion auf die Körperwand 124
Flexural limb deformities 58
Flügelfalte 190
Flumina pilorum 4
Flüssigkeitsansammlung, intrauterine 146, 147
Fohlenrosse 144
Follikel
dominanter 159
präovulatorischer 158, 160
Sonographie, transrektale 159
Follikelentwicklung 159
Dominanzphase 159
Follikelkonsistenz 158
Follikelreifung 144
Foramen
alare 8
rostrale 226
diaphragmatis 214
epiploicum 112, 117
Hernie 116
ethmoidale 257, 259
infraorbitale 179
interventriculare 222
intervertebrale 8, 208
verdoppeltes 8
ischiadicum
majus 130
minus 130
jugulare 257, 259, 226
lacerum 226
aborale 226, 257, 259
orale 257, 259
magnum 257, 259
mandibulae 178
mentale 178
obturatum 70, 130
occipitale magnum, Kleinhirnteilverlagerung 230, 231
rotundum 226, 257, 259
soleare 98
laterale 22
mediale 22
stylomastoideum 226, 257
supraorbitale 183
thyreoideum 200
trochleare 257, 259
vertebrale laterale 8, 208
Formatio reticularis 218, 230
Fornix 222
vaginae 142
Fortpflanzungsrhythmus 230
Fossa
clitoridis 142, 149
glandis, Tupferabstrich 153
hypophysialis 214, 218
intercondylaris 56
olecrani 22
ovarii 142
paralumbalis 108
Dünndarmgeräusche 126
Einspritzgeräusch 126
rechtsseitige
Auskultation 126
Endoskopiezugang 126
pterygopalatina 178
radialis 22
rhomboidea 216
supracondylaris lateralis 56
tendinis symphysialis 130
trochanterica 56
Fovea
capitis ossis femoris 56, 60
costalis 8
cranialis 8
Fragmentation, osteochondrale, Karpalknochen 26
Fremdkörper
Augenkammer, vordere 186
konjunktivaler 182
Fremdreflex 213
Frenulum 192
Frontzähne 164
Fruchtblasensprung 148
Fruktane 96
Füllhorn 88, 95, 96
Funktion 88
Fundus
nasi 190
ventriculi 112
Fundusalbinismus 187, 188
Funiculus

dorsalis 208, 216
lateralis 208, 216
ventralis 208
ventrolateralis 208
Fusobacterium necrophorum 87, 90
Fuß
Blutgefäße 80
Hautinnervation 78
Nerven 80
Fußung 86, 94
Fußwurzelknochen 56, 59
Futter, verpilztes 230
Futteraspiration 103
Fütterungsrehe 96

G

Galle 67
Gallengänge 112
Galvaney-Rinne 168
Gammaglutamyltransferase-Nachweis im Urin 140
Ganaschengegend, Hautinnervation 226
Gang, stolpernder 45
Ganglion(-ia)
cervicale craniale 196, 202, 230, 257, 259
Schädigung 182, 197
cervicothoracicum (stellatum) 38
ciliare 257, 259
coeliacum 210
distale 257, 259
geniculi 257, 226
mandibulare 257, 259
mesentericum
caudale 156, 210
craniale 210
nodosum 257, 259
oticum 257, 259
pelvina 210
petrosum 257, 259
proximalia 257, 259
pterygopalatinum 257, 259
spirale cochleae 224, 257
stellatum s. Ganglion cervicothoracicum
sublinguale 257, 259
trigeminale 257, 226
Viruspersistenz 232
trunci sympathici 210
vestibulare 257, 224
Gasbildung 120
Gaskolik 122
Gaster 112
Gastroduodeno-Jejunitis 120
Gaumen, weicher 194, 196
Dorsalverlagerung 196, 197
gespaltener 196
Heber 240
Spanner 240
Gaumenmandel 194
Gaumensegel 194
Gaumenstaffeln 190
Gebärmutter s. Uterus
Gebiss 164
altersabhängige Veränderung 168
diphyodontes 164
heterodontes 164
permanentes 164
Geburt 148, 149
Geburtshilfe, Maßnahmen 148
Gefäß-Nerven-Straße 202
Gefäßruptur, Beckenringbruch 136
Gehirn 214
Arterienversorgung 228, 232
Entwicklung 214
Entwicklungsstörung 230
Gliederung 214, 230
Grenze zum Rückenmark 216
Kompressionsfurche 231
Mangeldurchblutung 232
Schnürfurche 230, 231
Gehörgang, äußerer 202
Gehörgangsmuskel 238
Gehörknöchelchen 202
Gekröse 120
langes 122
Gekröselücken 117
Gekröseplatte 120
Gekröseverdrehung 122
Gekrösewurzel 120
Gelbkörper 144
akzessorische 144
Gelenkerguss 67
Gelenkkapsel
Lymphabfluss 67
Lymphgefäße 67
Gelenk-Lymphangiographie 67
Gelenkschmiere 67
Gelenkstellung, Stehvorrichtung, passive 40
Genickbeule 13
Genickschleimbeutel 10
Entzündung 13
Geschlechtsdrüsen, akzessorische 150, 152
Geschlechtsorgane
männliche 150
transrektale Untersuchung 160
weibliche 142
transrektale Untersuchung 158
zyklusabhängiger Funktionszustand 145
Geschmacksfasern 226
Gesichtsarterie 202, 204
Gesichtshautbeweger 242
Gesichtshautspanner 242
Gesichtsmuskeln, Innervation 226
Gießkannenknorpel 198
Gingivalrand 171
Ginglymus 30
Glandula(-ae)
adrenalis 138
buccales 176, 257
bulbourethralis 150
transrektale Untersuchung 160
genitales accessoriae 150
lacrimalis 180, 182
linguales, Innervation 226
mandibularis 176, 192
Innervation 226
nasales 257, 259
palatinae 257, 259
palpebarae tertiae superficialis 180
parathyreoidea 202
externa 202
interna 202
parotis 257, 176
Innervation 226
pinealis 218, 230
polystomatica 176
sebaceae 4
sublingualis 176, 257
Innervation 226
polystomatica 192
sudoriferae 4
suprarenalis 138
tarsales 182
thyreoidea 202
tori 84
Glans
clitoridis 142, 149
penis 152, 153
Tupferprobenentnahme 153
Glaskörper 184, 189
Glaskörpereinlagerung 189
Glaskörperraum 184
Glaskörpertrübung 189
gelbliche, diffuse 189
Glaskörperverflüssigung 189
Glasurschicht 84
Glaukom 186
Gleichbeinbänder 30
distale 29
Entzündung 43
Ruptur 43
Gleichbeine 22, 30, 43, 55
Desensibilisierung 52
Funktion 29
Innervation 38
Verlagerung
nach distal 43, 77
nach proximal 43
Gleichbeinerkrankung, chronisch degenerative 29
Gleichbeinfraktur 29, 43
Gleichgewichtsorgan 204
Gleichgewichtssinn 224
Gliedmaße 40
Achsenabweichung 24
distale, Stauungsantibiose 52
Umfangsvermehrung 48
Gliedmaßenfehlstellung 24, 26
Gliedmaßenknochen, Ossifikation 24
Gliedmaßenträger 244
Gliom 230
Glomus caroticum 226, 257, 259
Glossa 190, 192
Glottis 198
Glottisödem 198
Glutealmuskulatur, Injektion 72
Gluteal Syndrome 72
GnRH (Gonadotropin releasing hormon) 152
Gonadotropin releasing hormon 152
Graaf-Follikel 144
Granula iridis 184, 186
Granulationes arachnoidales 214, 222, 228
Gras-Hufrehe 96, 97
Graue Substanz
Entzündung 231
Rückenmark 208
Gravidität, Kolikauslösung 122
Grenzstrang, sympathischer 38, 210
Griffelbein 27
Caput 22
Corpus 22
Ermüdungsfraktur 27
Gelenkflächen 27
Kallusformation 27
laterales 22, 26, 27
mediales 22, 26, 27
Schultergliedmaße 22
Griffelbeinfraktur 27
Griffelbeinknöpfchen 22
Griffelbeinköpfchen 22
Grimmdarm 118
Großhirn 230
Großhirnhemisphäre 218, 220
Großhirnrinde 220
Entwicklung 220
somatotope Gliederung 231
Großhirnsichel 214
Gubernaculum testis 152
Regression 152
Gyrus 220
cinguli 220, 222
Läsion 231
parahippocampalis 220

H

Haar 4
weißes 4
Haarbalgmuskel 4
Haarfollikel 4
Haarkleid 4
Haarlinge 5
Haarmark 4
Haarwirbel 4
Habichtsknorpel 8
Hackenzahn 170
Haematozele 136
Hahnentritt 73
Hakenbein 24
Halseingeweide 14
Halsfaszie
oberflächliche 14
tiefe 14
Halshautbeweger 242
Halshautmuskeln 14
Halshautspanner 242
Halsheber 244
Halslymphknoten, tiefe 20
Halsmark 208
Halsmarksegmente 208
Halsnerven 208, 250
Halswirbel 8
Epiphysenfuge 10
Halswirbelfraktur 11
Halswirbelluxation 11
Halswirbelsäuleninstabilität 10
Halswirbelsäulenveränderung
degenerative 10
osteochondrotische 10
Halswirbelsubluxation 10
Hämatom, subdurales 230
Hämatomyelie 212
Hammer 202, 204
Hand
Blutgefäße 50
Leitungsanästhesie 50
Nerven 50
Handrückeninnervation, sensible 38
Handwurzelknochen 22, 24, 26
Ossifikation, inkomplette 24
osteochondrale Fragmentation 26
Reihe
distale 30
proximale 30
Harnabsatzstörung 213
Harnblase 140
transrektale Untersuchung 158
Harnleiter 138
Schleimdrüsen 140
Harnorgane 138
Harnröhrenstein 162
Harnsteinentfernung 141
Hasenhacke 66, 72
Hauptmittelfußarterie, Beckengliedmaße 82
Hauptrumpfträger 18
Haustra 118
Haut 2
Lympheinzugsgebiet 6
lymphgefäßarmer Typ 48
Lymphgefäße, epifasziale 6
lymphgefäßreicher Typ 48
Lymphsystem 6
pH-Wert 4
Regio inguinalis 132
Hautanästhesie, Schultergliedmaße 55
Hautareal, hyperalgisches 48
Hautdurchblutung 2
Hautinnervation
Beckengliedmaße 78
Schultergliedmaße 46
Hautmuskeln 242
Halsbereich 14
Oberarm 14
Schulter 14
Hautsensibilität, Kopf 216
Hauttumor 5
Hautturgor 4
Head'sche Zone 48
Heißbeschlag 90
Hemiplegia laryngis 201
Hemisphaerium
cerebelli 218
cerebri 220
Hengstzahn, blinder 166, 170
Hepar s. Leber
Hernia
foraminis omentalis 116
lineae albae 117, 137
spatii lienorenalis 116, 117

ventralis 110, 117
Hernie
äußere 117
innere 116
Herpesviren-Leptomeningitis 230
Herz 104
Fettgewebe 106
Ultraschallbild 107
Herzaktion 106, 107
Herzdilatation 106
Herzfeld 104
Herzfrequenzregulationsstörung 196
Herzgeräusch
diastolisches 106
systolisches 106
Herzinsuffizienz 106
Herzklappenauskultation, Puncta maxima 106
Herzklappengeräusch 106
Herzkranzarterien 104, 106
Versorgungstyp 106
Herzohr 106
Herzskelett 106
Herzton
erster 106
zweiter 106
Herzventilebene 106
Heterochromie 186
Hiatus
aorticus 100
oesophageus 100
High four-point block 53
High palmar block 53, 54
High ringbone 35
High two-point block 54
Hilfsatmungsmuskeln 100
Hilfsexspirator 18
Hilfsexspiratorenhypertrophie 102
Hilfsinspiratoren 16
Hilus renalis 138
Hinken, intermittierendes 82
Hinterendlage 148
Hintergliedmaße s. Beckengliedmaße 213
Hinterhandlahmheit 62, 63
Beckenrandbruch 136
belastungsinduzierte 82
Spat 65
Hinterhirn 214
Hinterhuf, regelmäßiger, Vorderwandwinkel 86
Hirnarterien 228, 232
Hirnblutleiter (s. auch Sinus) 228
dorsale 228
ventrale 228
Hirnerschütterung 230
Hirnhaut
äußere 214
harte s. Dura mater 214
innere 214
weiche 214
zarte 214
Hirninfarkt
hämorrhagischer 232
ischämischer 232
Hirnkammern s. Ventrikelsystem 222
Hirnnerv
Fasern, parasympathische 210
motorischer 224
sensorischer 224
Hirnnerven, Vagusgruppe 202
Hirnnervenaustritt 224
Hirnnervenläsion 232
Hirnoberfläche, Arterienverlauf 228
Hirnödem 230
Hirnprellung 230
Hirnquetschung 230
Hirnrinde s. Kortex
Hirnschädigung
mechanisch-traumatische 230
toxische 230
Hirnschenkel 218
Hirnstamm 214, 230
Hirntumor 230
Hirnvenen, tiefe 228
Hirnzerreißung 230
Hirsutismus 140, 141
Hoden 150
fetaler 152
Hodenleitband 152
Hodensackhernie 136
Hodentasche 150
Hörbahn 218
zentrale 224
Hormon
antidiuretisches 231
glandotropes 231
Hornabrieb 86
Hornbildungsrate 86
Hornblättchen 92
Hornblättchenkomplexe 96
Horner-Syndrom 16, 182
Hornhärte 86
Hornhaut 184, 186
Fluoreszein-Test 186
Hornhautdefekt 186
Hornhautendothel, Rissbildung 186
Hornhautentzündung 183, 186
Hornhautexposition 183
Hornhautödem 186
Hornhauttrübung 183, 186
Melanom, intraokulares 188
postmortale 186
Hornhautvaskularisation 183, 186
Hornhautverletzung, perforierende 186
Hornkluft 87
Hornmasse, dyskeratotische 94, 95
Hornqualitätsänderung 86
Hornrissigkeit 87
Hornröhrchen 84
Rasterelektronenmikroskopie 91
Hornröhrchenmark, Zerfall 87
Hornsäule 90, 91
Hornschwiele 90, 91
Hornsohle, dünne 90
Hornsohlen-Perforation 95
Hornspalten 87
Hornverletzung, Ballen-Strahl-Segment 90
Hornverlust 86
Hornwand 87
Hornzelldesquamation 86
Hornzelle 86, 88
Hornzellzerfall 90, 91
vorzeitiger 90
Hörorgan 204
Hörrinde, primäre 224
HPA (hohe Palmarnervenanästhesie) 53, 54
HPA (hohe Plantarnervenanästhesie) 83
Huf 84
Alterungsprozess, vorzeitiger 90
Basisteile 88
Gefäße 98
Hornkapsel 84
Kronsegment 84
Nerven 98
Saumsegment 84
Segmente 84
Stützteile 84
Venengeflecht 98
Vorderwandwinkel 86
Wandsegment 84
Huf-Abszess 87
Hufbein 30, 84, 92
Gefäßrinnen 22
Knochenatrophie, druckbedingte 28
Knochenleisten 92
Rotation in der Kapsel 29
Schultergliedmaße 22
Hufbeinast 45
Ossifikationszentrum 28
Hufbeinastarterie 98
Hufbeinbeuger 235
Hufbeinentzündung 95
Hufbeinfraktur 28
Hufbeinkörper, Schrägfraktur 28
Hufbeinosteitis 90
Hufbeinrotation 90, 95
nach Hornsäulenentfernung 90
Hufrehe 90, 95
Hufbeinsenkung 95
Hufbeinspitzensenkung 94
Hufbeinträger 92, 94
Anfangsverankerung 92
Ausdehnungsbereich 92
Basalmembran 92
Definition 92
Endverankerung 92
Funktion 94
Lockerung 94
Schonung 96
Verstärkung an der Hufbeinspitze, Zerreißung 95
Wand-Lederhautanteil 92
Wand-Oberhautanteil 92
Zugelemente
dermale 92
epidermale 92
zweiter 94, 95
Zwischenverankerung 92
Hufbeschlag 28, 90
orthopädischer 45, 96
Hufbeschlagsperiode, verlängerte 95
Hufeisen 86
Hufform
Konstanterhaltung 86
saisonaler Rhythmus 86
Hufgelenk
Anästhesie 35
Arthrose 36
Arthroskopie 36
Beckengliedmaße 35
Chip-Fraktur 28
Entzündung 36
Injektionsstelle 30
Kehldruck beim Abfußen 42
palmarer Anteil 45
Punktion 35
Schultergliedmaße 30, 35
Stabilisierung im Stand 42
Hufgelenkrezessus
dorsaler 35, 36
Punktion 34
palmarer 36
palmarodistaler 36
palmaroproximaler 36
Punktion 34
Hufgelenkschale 36
Hufgesundheit 90
Hufhaut 84
Anastomosen, arteriovenöse 98
Hufhorn 84
Alterungsstadium 87
elastisches 86
hartes 86
Lipidgehalt 86
Reifestadium 87
Synthesestadium 87
Transformationsstadium 87
Zerfallsstadium 87
Hufhornqualität 86
Beurteilungskriterien 86
Hufkapsel 22, 84
Histologie 94
lange 95
Hufkapselrotation 95
Hufkissen 88
Zusammensetzung 88
Hufknorpel 22, 29, 84, 88, 98
akzessorischer 96
verknöcherter, Fraktur 28
Hufknorpelfistel 29
Hufknorpelträger 92
Hufknorpelverknöcherung 29
Hufkrebs 87
Huflänge 86
Huflederhaut 84
Quetschung 87
Huflederhautentzündung 86
proliferative, chronische 87
Hufmechanismus 92
Ausschaltung 96
indifferente Linie 96
Hufoberhaut 84
Hufplatte 84, 87, 97
Defekt parallel zum Kronrand 87
Zusammenhangstrennung 87
Hufrehe 90, 92, 94
akute 94
Ätiologie 95
Behandlung, orthopädische 96
chronische 29, 90, 91, 94, 95
Erschöpfungsstadium 95
Gewebedruckentlastung 96
hormonelle
chronische 97
iatrogene 96
Hufentlastung 97
Hufkapselhistologie 94
Initialphase 94
perakuter Verlauf 94
subakute 94
systemische 96
toxische 96
Hufrehe-Distanz, verkürzte 94
Hufringe 86
Hufrolle 29, 36, 45
Innervation 38
Hufrollenerkrankung s. Podotrochlose
Hufrollenschleimbeutel 36
Anästhesie 36
Endoskopie 36
Punktion 36
Hüftbein 130
Hüftgelenk 60
Anästhesie 62
Arthroskopie 62
Dysplasie 62
Muskeln 235
tiefe 236
Punktion 62, 63
röntgenologische Darstellung 62
Hüftgelenksbeuger 235, 236, 237, 245
Hüftgelenkspfanne, Stehvorrichtung, passive 74
Hüftgelenksstrecker 236
Hüftluxation, traumatisch bedingte 62
Hüftsubluxation, traumatisch bedingte 62
Hufunterhaut 84
Funktion 87
Knorpeleinlagerungen 87
Hufverband, fixierender 28
Hufwand 84
hohle 87
lose 87
Schutzschicht 84
Hufwandarterie 98
Humerus 22
Bandhöcker 22
Muskelhöcker 22
Humerusfissur 24
Humerusfraktur 24
Humor aquosus 184
Hungergrube 108
Hustennerv 226
Hydrocephalus
externus 231
internus 231
e vacuo 231
Hydrozele 136
Hydrozephalus, kongenitaler 231

Hygrom 32, 36
Hymen 142
Persistenz 148
Hyperplasie, lymphoide, pharyngeale 196
Hyperreflexion 188
Hypersensibilität, kutane 48
Hyphaema 186, 187
Hypodermis 2
Hyponychium 84, 87
Hypophyse 214, 218
Hypopyon 186
Hypothalamus 218
Hypsodontie 168
Hysteroskopie 146
zyklusabhängige Veränderung 145

I

Ileum 118
Invagination 120
Ileummündung, Einspritzgeräusch 126
Ileus 116, 120
Iliosakralgelenk 8, 12
Bandapparat, straffer 130
Injektion, periartikuläre 12
Knochenzubildung 12
Immunsystem, zelluläres 2
Impressio pontina 216
Incisura
acetabuli 130
angularis 112
cardiaca 100
carotica 228
ischiadica major 130
nasoincisiva 179
ovalis 257, 259, 226
radialis ulnae 30
thyreoidea caudalis 198, 200
vasorum facialium 174, 176, 179
Strukturen 204
vertebralis caudalis 8
Incus 202, 204
Infertilität 152
Informationsverarbeitung, bewusste 220
Infundibulum
hypothalami 218
Oberkieferschneidezahn 166
tubae uterinae 142, 146, 147
Inguinalhernie 136
Injektion
intramuskuläre 16, 72
intravenöse 16
linguale 193
Inklusionszyste, epidermale 192
Innenohr 202, 204
Insertionsdesmopathie 28, 97
Fesselringbandansatz 55
Fesselträgerursprung 77
Nackenstrang 13
Strahlbeinbänder 45
Inspiratoren 100
Insulin-Resistenz 96
Integumentum commune 2
territoriale Einteilung 6
Interkarpalgelenk, Punktion 33
Interöstrus 145
Interphalangealgelenk, Arthroskopie 34
degenerative Veränderung 58
Intersectiones tendineae 110
Intertarsalgelenk
distales 65
Punktion 66
proximales 65
Punktion 66
Intestinum 118
crassum 118
Situs 124
tenue 118
Intrakutantest 4
Intubation, endotracheale 201
Intumescentia
cervicalis 208
lumbalis 208
Invagination 120
Inzisivus 164, 166
Iris 184, 186
Pigmentmangel 186
Irishypoplasie 188
Iriskolobom 186
Irisstroma 186
Iritis 186
Irritation, vegetative, Kolikauslösung 122
Isthmus
faucium 194
tubae uterinae 142, 146

J

Jejunocolostomie 120
Jejunum 118
Gekröse 120
Projektion auf die Körperwand 124
terminales, Invagination 120
Juba 4

K

Kahnbein 24
Kalkaneus 59
Kalkaneusfraktur 59
Kallusbildung, Griffelbein 27
Kammerwasser 184
Kammerwasserabfluss, uveosklerale r 186
Kammerwasserproduktion 184
Kammerwinkel 184, 187
Verlegung 186
Kappenhorn 84
Kappenhornröhrchen 84, 94
Kappenpapillen 84
Kapselsehnenscheide 62
Kardiadrüsenzone 112
Karotisscheide 16
im Halsquerschnitt 14
Karpalbeugesehnenscheide 36, 55
Anästhesie 37
Endoskopie 37
Füllung 36
proximale 32
Punktion 36, 37
Karpalgelenk 26, 33
Injektionsstelle 30
Kollateralband
laterales 55
mediales 55
Punktion 34
Stehvorrichtung, passive 40
Strecksehnenscheide 32
Karpalgelenksbeuger 235
Karpalgelenksfeststeller 234
Karpalgelenkskapsel 30
Karpalgelenksstrecker 38, 235
Karpalkanal 38, 50, 55
Begrenzung 55
Druckerhöhung 55
Inhalt 55
Karpalknochen s. Handwurzelknochen 22, 24
Karpaltunnel-Syndrom 55
Karpfenrücken 12
Karpometakarpalgelenk 30, 33, 34
degenerative Veränderung 33
Schleimbeutel 33
Sehnenscheiden 33
Karpus 25
Schleimbeutel 37
Sehnenscheiden 37
Kastanie 4, 54
Kastration 132, 136
postoperative Hydrozele 136
Katarakt 188, 189
mature 189
nukleäre 188
vakuoläre 188
Katheter, subpalpebraler 186
Kaufläche 169
Kauflächenrelief 170
Kaumuskeln 176
Atrophie 179
äußere 176
innere 176
Innervation 216, 226
Kehldeckelknorpel 198
Kehldeckel s. auch Epiglottis
Kehlgang 198
Kehlgangsmuskel 179
Kehlgangsmuskeln, oberflächliche 176
Kehlkopf 179, 198, 200
Endoskopie 200, 201
Innervation 200
Palpation 201
Querschnitt 200
venöser Abfluss 200
Zugang, chirurgischer 201
Kehlkopfarterien 200
Kehlkopfdrüsen 198
Kehlkopfeigenmuskel, äußerer 198
Kehlkopfgelenke 198
Kehlkopfknorpel 198
Kehlkopfkronendislokation 196
Kehlkopflähmung 197
Kehlkopfmuskeln 198, 201
äußere 198
Innervation 226
Kehlkopfpfeifen 16, 200, 201
Kehlkopfschleimhaut 198
Innervation 200, 226
Kehlkopftasche 198
Kehlkopfvorhof 198
Kehlrachen 194
Kehlzug , Stehvorrichtung, passive 40, 74
Keil, tubulolamellärer 95
Keilbein
laterales 56
mediales 56
mittleres 56
Keimdrüsenband, kaudales 142
Keratinfilament 86
Keratinisierung 87
Keratinozyten 2
Keratitis 183, 186
Kernspintomographie, Sehnenuntersuchung 44
Kiemenbogennerv 226
Kinozilien 146, 147
Kissing-spines-Syndrom 11
beim Springpferd 12
Kleine Beckengesellschaft 236
Kleinhirn s. auch Zerebellum
Kleinhirnbrückenwinkel 226
Kleinhirnstiel s. Pedunculus cerebellaris
Klitoris 142, 148
Knast 170, 171
Kniefaltenlymphknoten 108
Kniegelenk 60, 62
Anästhesie 64
Beckengliedmaßenfixation, passive, 76
Fraktur 64
Kollateralbänder 63, 64
Osteochondrose 63
Therapie 63
Röntgenaufnahme 63
Sonographie 64
Stehvorrichtung, passive 74
Ultraschallbild 63
Wachstumsfugen 59
Kniegelenksbeuger 236, 237
Kniegelenksfeststeller 237
Kniegelenksstrecker 235, 236, 237
Kniekehlgelenk 60
Injektion 62
Kniekehlgelenksack
lateraler 60
medialer 60
Kniekehllymphknoten 78
Kniescheibe s. Patella
Knollhuf 95
Knorpel-Knochen-Schuppe 63, 65
Knorpelspangen, tracheale 14
Kolik 114
iatrogene 117
Leistenhernie, inkarzerierte 136
spastische 122
Kolikdisposition, darmabschnittunabhängige 121
Kollateralband
laterales 63
mediales 63
Kollektoren 6, 7
Berliner-Blau-Füllung 49
Sehne 48
Kolonlängslagen 116
Kolostrum 134
Kommissurenbahnen 220
Konjunktivitis 182
eosinophile 182
Konzeptionschance 160
Kopf 164
Arterien 174, 202
Hautsensibilität 216
Lymphsystem 176
Venen 174
vergrößerter 231
Kopfbein 24
Kopfbeweger, dorsale 243
Kopfdreher 243
Kopfheber 243
Kopfniederzieher 244
Kopfschiefhaltung 204
Kopfseitwärtsdreher 244
Kopfstrecker 243
Kopfvenen, oberflächliche 174
Kopfwendehaltung 204
Körpergewichtsübertragung 92
Körperwand, Bauchorganprojektion 124
Kortex 220
motorischer 213
okzipitaler, Einschiebung unter das Kleinhirnzelt 230
vestibulärer 224
Kortexläsion 231
Kortexprellungsherd 230
Kortisol 96
Kotabsatzstörung 213
Kötenbehang 4
Kranioschisis 230
Kreislaufzentrum 230
Kreuzband
kaudales 64
kraniales 58, 64
Kreuzbandriss 64
Kreuzbein 8, 130
Ramforderung 213
Kreuzbeinverletzung 213
Kreuzdarmbeingelenk s. Iliosakralgelenk
Kreuzgalle 65, 67
Kreuzwirbel 8
Kronbein 30
Schultergliedmaße 22
Trümmerfraktur 28
Kronbeinfraktur 28
Kronbeinlehne 22
Kronepidermis 84
Krongelenk
Arthrodese 35
Arthrose 35
Arthroskopie 35
Injektionsstelle 30
Punktion 35
Schultergliedmaße 30, 35
Stehvorrichtung, passive 42
Versteifung 35
Zugang, palmarer 34
Krongelenkarthrose 28
Krongelenkrezessus
dorsaler 35, 36

Punktion 34
palmarer 35, 36
Krongelenkschale 35
Krongelenkträger 42
Kronhorn 84
inneres 88
Kronhornalterung 90, 91
Kronhornhärte 86
Kronhornröhrchen 84, 92
Kronlederhaut 84
Kronsaum, weißer 5
Kronsegment, Huf 84
Kronunterhaut 84
Kruppe
Hautinnervation 78
Lymphabfluss 78
Kruppenmuskeln 70
Kryptorchismus
abdomineller 152
inguinaler 152
Kugelherz 107
Kunde 169
Kundenschwund 168
Kundenspur 166, 169
Kurbengall 66
Kusshandstellung 42
Kyphose 12

L

Labia pudendi 142
Labrum acetabulare 60
Laceratio cerebri 230
Lacertus fibrosus 40, 38
Lacuna
musculorum 130
vasorum 130
Lacus lacrimalis 180
Lahmheit
Beckenringbruch 136
Coxarthrose 136
Fesselgelenkentzündung 35
Gleichbeinerkrankung, chronisch degenerative 29
Hornsäulenentfernung 90
Hornspalten 87
Huf-Abszess 87
Hufgelenkschale 36
Krongelenkschale 35
Leitungsanästhesie, diagnostische 52
Musculus-interosseus-medius-Entzündung 43, 76
Podotrochlose 45
Processus-extensorius-Fragment 28
Sinker 95
Sprunggelenkosteochondrose 65
Strahlbeinfraktur 29
Strahlfäule 90
Thrombose 156
Überbein 27
Untersuchung 42
Zehenachsenbrechung 28
Lahmheitsdiagnostik
Beckengliedmaße 83
Nerven 54
Lähmung
periphere 42
schlaffe 213
zentrale 42
Laktation 137
Lamellae
corneales parietis 84
dermales 84
parietis 84
Lamina
cribrosa 257, 259
epithelialis 222
prosencephali 218, 222
rhombencephali 216, 222
femoralis fascialis 132
femoralis tendinea 130
nuchae 10
quadrigemina 218
terminalis 218
Laminektomie 11
Laminitis s. Hufrehe
Langerhans-Zellen 2
Langhaar 4
Laparotomie
kostale 111
mediane 110, 117
Laryngoplastik 200
Laryngoskopie 200, 201
Larynx s. Kehlkopf
Lateral palmar block 53
Lebenszeichen, fetale 148
Leber 112
Druckatrophie 117
Leberbänder 112
Leberlappen 112
Lectulus 84
Lederhaut 2, 97, 184
Lederhautblättchen 84, 92
Wandsegment 84
Lederhautentzündung 86
Lederhautzöttchen 84, 87
Ballen-Strahl-Segment 88
Kronsegment 84
Saumsegment 84
Sohlensegment 88
Leist 27, 28
Leistenbruch 160
Leistengegend, Oberflächenstrukturen 130
Leistenhernie 114, 117, 136
Bruchinhaltreposition 136
direkte 136
inkarzerierte 132, 136
Leistenlymphknoten 78
Leistenring
äußerer 160
innerer 108, 160
Leistenspalt 132
Länge 132
Wand 132
Leitungsanästhesie
Augenlid 182
Beckengliedmaße 82
diagnostische 52, 82
Hand 50
Schmerztherapie 52
Schultergliedmaße 42, 52, 54
Leitungsstrukturen, zervikale 14
Lemniscus caudalis 218
Lendenmuskeln, innere 245
Lendennerven s. Nervi lumbales
Lendenwirbel 8
Lendenwirbelsäule
Aufwärtsbieger 245
Aufwärtsbiegung 20
Versteifer 245
Lendenzisterne 120
Lens 184
Lentikonus 188
Leptomeningitis 230
Leptomeninx 206, 214
Leukoenzephalopathie 231
Leydigsche Zwischenzellen 152
Liberine 231
Lidfehlstellung 182
Lidrandwiederherstellung 182
Lidschwellung 182
Lidspaltenverengung 197
Lidspaltenverschluss 239
Lidtumor 182, 183
Lidverletzung 182, 183
Lien 114
Ligamentum(-a)
accessorium 40, 44, 54
Beugesehne
oberflächliche 44
tiefe 44, 77
Bursa synovialis 34
capitis ossis femoris 60
Desmotomie 44, 45
ossis femoris 56, 60, 110, 134
anulare
digiti 50
palmare 50, 55
capitis ossis femoris 56, 134
carpi
palmare profundum 55
radiatum 40, 43, 44
caudae epididymidis 150
collaterale mediale 30
coronarium 112
cricothyreoideum 198
denticulatum 206, 208
femoropatellaria 62
gastrolienale 114
inguinale 70, 130, 132, 134
intersesamoideum 55
interspinalia 20
latum uteri 142, 158, 159
lienorenale 114, 116, 117
longitudinale
dorsale 206
ventrale
Degeneration 12
meniscofemorale 63
metacarpea interossea 27
nuchae 10, 13
ovarii proprium 142
palmare 42
patellae
intermedium 62, 63, 70, 74
Desmotomie 76
Splitting 76
laterale 62, 63
mediale 62, 63, 74
Schleimbeutel 62
pectinatum 186, 187
phrenicolienale 114
plantare longum 66
Verdickung 72
sacroiliaca
dorsalia 12
interossea 12
ventralia 12
sacrotuberale latum 12, 130, 136
scroti 150
sesamoidea
brevia 42
collateralia 42
cruciata 42
obliqua 42, 43, 45, 54
Desmitis 43
sesamoideum rectum 42, 43, 45, 54
Desmitis 43
sternopericardiacum 104
supraspinale 10, 18
Ansatz 12
suspensorium
ovarii 142
penis 132
teres
hepatis 112, 117
uteri 132, 134, 142
vesicae 140, 154
testis proprium 150, 152
transversum acetabuli 60
triangulare
dextrum 112
sinistrum 112
vesicae
lateralia 140
medianum 140
vestibulare 198
vocale 198
Limbisches System 218, 220, 222, 231
Funktion 222, 231
Reizung 231
Limbus
corneae 184
ungulae 84
Linea
alba s. Weiße Linie
musculi poplitei 56
terminalis 130
Lingua 190, 192
Linsenkapsel 184
Linsenkern 220
Linsenkerntrübung 188
Linsenkolobom 189
Linsenringe 188
Linsenstern 184
Linsensubluxation 188
Linsentrübung 188, 189
Lipoma pendulans 126
Lippen 190
Lipping 96
Liquor cerebrospinalis 206, 214, 222, 231
Abfluss 216, 222, 231
Abflussbehinderung 231
Entnahme 11, 13, 232
Resorption 188
Liquorpunktion 206, 212
Liquorraum
äußerer 206, 216, 222
Erweiterung 231
innerer 216, 231
Lissenzephalie 230
Lobus(-i)
accessorius pulmonis 100
caudalis pulmonis 100
cranialis pulmonis 100
dexter prostatae 150
frontalis 220
hepatis
dexter 112, 117
Atrophie 117
sinister
lateralis 112
medialis 112
Projektion auf die Körperwand 124
occipitalis 220
pancreatis
dexter 114
sinister 114
parietalis 220
piriformis 220, 222
renales 138
sinister prostatae 150
temporalis 220
Läsion 231
Locus ceruleus 216
Lordose 12
Low four-point block 52, 54
Low palmar block 52, 54
Luftröhre 198
Luftsack 194, 196
anliegende Leitungsstrukturen 196
Bucht
kaudomediale 194
rostrolaterale 194
Endoskopie 197
Entzündung 196
Mykose 197
Nervus-facialis-Verlauf 226
Zugang 197
Luftsackklappe 196
Luftsackmykose 196
Luftsacktympanie der Fohlen 197
Lumbosakraler Übergang 208
Lunge 100
Perkussion 100
Lungenemphysem 102
Lungenfeld 100, 102
Lungenwurzel 100
Luteolyse 144
Lymphangiographie 6
Gelenk 67
Lymphdrainage, manuelle 6, 49, 67
Venenwinkel, linker 102
Wirksamkeit 48

Lymphgefäße
Beugesehnen 49
efferente 67
epifasziale 6
Gelenkwand 67
Haut 6
initiale 67
Berliner-Blau-Füllung 49
interendotheliale Öffnungen 6
Sehnenscheidenwand 67
Lymphgefäßhypoplasie 49
Lymphgefäßstamm 6
Lymphkapillaren 6
Lymphknoten s. auch Lymphonodus
retroperitonäale, Bauch-Becken-Höhle 138
Lymphocentrum 6
axillare 247
bronchale 247
cervicale
profundum 247
superficiale 247
coeliacum 247
iliofemorale 248
iliosacrale 248
inguinale profundum 248
inguinofemorale 248
ischiadicum 248
lumbale 247
mandibulare 179
mediastinale 247
mesentericum craniale 247
parotideum 247
popliteum 248
retropharyngeum 197
thoracicum
dorsale 247
ventrale 247
Lymphödem 6, 48
chronisches 48, 49
Lymphologie 247
Lymphonodus(-i)
anorectales 6
axillares proprii 6, 46
caecales 120
cervicales
profundi
caudales 7, 20
craniales 20
medii 20
superficiales 6, 7, 46
coeliaci 120
colici 120
cubitales 6, 46
gastrici 120
hepatici 120
hypogastrici 6
iliaci
laterales 248
mediales 7, 78, 138
inguinales
profundi 6, 70, 78, 138, 130
superficiales 6, 78, 138, 137
intercostales 102
ischiadici 6
jejunales 120
lienales 120
lumbales aortici 138
mammarii 248
mandibulares 6, 176, 179
mediastinales
caudales 102, 247
craniales 100, 247
medii 102, 247
mesenterici
caudales 120
craniales 247
nuchalis 247
obturatorius 248
omentales 247
ovaricus 247
pancreaticoduodenales 120
parotidei 6, 176
poplitei profundi 6, 78, 248
portales 120
pulmonales 100
renales 247
retropharyngei
laterales 178, 196, 197
mediales 178, 196, 197
sacrales 248
scrotales 248
sternalis(-es)
caudales 102, 247
craniales 247
subiliaci 6, 7, 78, 108, 138
thoracici aortici 102
tracheobronchales (bifurcationes)
dextri 100, 247
medii 247
sinistri 100, 247
uterinus 248
vesicales 247
Lymphsammelgefäße s. Kollektoren 48
Lymphsystem
Becken 138
Beckengliedmaße 67, 78
Brusthöhle 100
Hals 20
Haut 6
Kopf 176
Schultergliedmaße 46
Lymphszintigraphie 6

M

Magen 112
Kolikprädisposition 114
Lumenweite 122
Projektion auf die Körperwand 124
Ultraschall-Aufnahme 115
Magen-Darm-Geräusche 126
Magen-Darm-Kolik 114
Mageneigendrüsenzone 112
Mageneingang 112
Magengekröse 112
Magenruptur 116, 120
Magensondierung 116
Magenüberladung 114, 120
Befund post mortem 115
Ultraschall-Aufnahme 115
Mahlzähne 164, 166
Mähne 4
Mähnenkamm 2
Malleolus lateralis 56, 58
Fraktur, intraartikuläre 58
Malleus 202, 204
Mamma 136
Mammarhaare 134
Mammarkomplex 134
Mammogenese 137
Mandibularismuskulatur 176, 239
Manegebewegungen 230
Mangeldurchblutung, zerebrale 232
Manica flexoria 37, 42
Manschettenmuskeln 40
Manubrium sterni 8
Manuelle Lymphdrainage, s. Lymphdrainage, manuelle
Margo
palmaris
lateralis 84
medialis 84
plantaris
lateralis 84
medialis 84
plicatus 112, 116
solearis 84
Einziehung 28
Mark, verlängertes s. Medulla oblongata
Markkörper s. Weiße Substanz
Marschrehe 95
Mastdarm 118
Divertikelbildung 121
muskelschwaches Deltoid 121
Spontanruptur 121
Mastdarmschleife, ventrale 162
Mastitis 137
Mauke 5
Meatus
acusticus
externus 202, 204
internus 224, 226
nasi
communis 190
dorsalis 190
medius 190
Endoskopie 192
ventralis 190
Verschluss 192
temporalis 228
Mechanorezepotoren, epidermale 2
Mediastinallymphknoten 100
Mediastinum 100, 102
caudale 100
dorsale 100
testis 150
Mediokarpalgelenk, Punktion 34
Medulla
oblongata 208, 216
Kompression 230
renis 138
Pars
externa 138
interna 138
spinalis s. Rückenmark
Meibomsche Drüsen 182
Entzündung 182
Melanin 2
Melanom 5
intraokulares 188
Melanotropin 231
Melanozyten 2
Melatonin 230
Membrana
pupillaris persistens 186
synovialis 67
Meningenpigmentierung, hämoglobinogene 230
Meninges 214
Meningiom 230
Meningoenzephalitis 230
Meniskus
Kniegelenk 63
Kniekehlgelenk 60, 63
lateraler 63
medialer 63
Meniskusriss 63
Mentum 190
Merkel-Zellen 2
Mesencephalon 214, 218, 230, 259
Mesenterialhernie 117
Mesenzephalon 214, 218, 230, 259
Mesocolon 120
ascendens, Riss 123
Mesogastrium
dorsale 112
ventrale 112
Mesometrium 142
Mesonychium 84, 87
Mesosalpinx 142
Mesovarium 142
Metacarpus 235
Metakarpalregion, proximopalmare, Sonographie 43
Metakarpus
proximaler, Querschnitt 44
Sonographie 44
Metatarsus 238
Metathalamus 218
Metencephalon 214, 216, 259
Metenzephalon 214, 259
Ventralfläche 216
Meteorismus 122
Mikrochip 4
Mikrokodyledonen 148
Mikrophakie 188
Mikrovilli 146, 147
tubuläre 140
Milchbrustgang 6
Milchgebiss 164
Milchzähne 164
Milchzahnkappe 168, 171
Milchzisterne 137
Milz 114
Projektion auf die Körperwand 124
Ultraschall-Aufnahme 115
Milz-Magen-Band 114
Milz-Nieren-Band 114, 116, 117
Milz-Nieren-Raum, Colon-ascendens-Verlagerung 117
Mineralstoffe 90
Miosis 197
Mitralklappe 106, 107
Mitralklappeninsuffizienz 107
Mittelfußknochen 56
Mittelhandknochen 30
Knochenzubildung 27
Mittelhirn 214, 218, 230, 259
Mittelohr 194, 202, 204
Molaren 164, 166
Moldy Corn Poisoning 230
Mondbein 24
Motoneuron (s. auch Neuron, motorisches) 213
α-Motoneuron 213
γ-Motoneuron 213
Motorik, supraspinale 231
MPA (mittlere Palmarnervenanästhesie) 52, 54
MPA (mittlere Plantarnervenanästhesie) 83
MRI (magnetic resonance imaging) s. Kernspintomographie
Mukokutaner Übergang 4
Mundbodenheber 239
Mundhöhle 192
Endoskopie 192
Mundhöhle, Futterakkumulation 178
Mundhöhlenboden 192
Mundspaltenöffner 239
Mundspaltenschließer 239
Mundwinkelrückzieher 238, 239
Musculus(-i)
abductor pollicis longus 54, 55
Schleimbeutel 38
Sehnenscheide 37
adductor
brevis 70
longus 70, 130, 134
magnus 70
anconaeus, Innervation 38
arrector pili 4
articularis humeri 234
arytaenoideus transversus 198
biceps
brachii 234
Fixierung 22
Innervation 38
Insertion 22
Sehnenverlauf 43
Stehvorrichtung, passive 40
femoris 70
brachialis 16
Innervation 38
brachiocephalicus 16
buccinator 174
Paralyse 178
bulbi 180
bulboglandularis 150
bulbospongiosus 152, 162
transrektale Untersuchung 160
caninus 174
ceratohyoideus 241

cervicoauricularis
medius 238
profundus 238
superficialis 174
cervicoscutularis 238
ciliaris 184
Innervation 224
cleidobrachialis 16, 38
cleidocephalicus, Innervation 226
cleidomastoideus 16, 16
coccygeus 162
constrictor
pupillae, Innervation 224
vestibuli 142, 162
vulvae 162
coracobrachialis 234
Innervation 38
cremaster 132
internus 132
Stute 134
cricoarytaenoideus
dorsalis 198, 200
Lähmung, einseitige 200
lateralis 198, 200
cricopharyngeus 194, 198
cricothyreoideus 198
Innervation 226
cutaneus
colli 14, 16
faciei 238, 242
omobrachialis 14, 108
Inenrvation 46
trunci 14, 108
deltoideus, Pars
clavicularis 234
scapularis 234
depressor labii inferioris 174
digastricus 176
dilatator pupillae 188, 240
extensor
carpi
radialis 54, 55
radialis, Sehnenscheide 37
radialis, Stehvorrichtung 40
ulnaris 32, 55
ulnaris, Sehnen 38
ulnaris, Sehnenscheide 37
ulnaris, Stehvorrichtung 40
ulnaris, Tenotomie 45
digitalis
brevis 238
communis 54, 55
communis, Sehne 45
communis, Sehnenscheide 37
communis, Sehnenscheiden-füllung 36
lateralis 54, 55, 72
lateralis, Myotenektomie 73
lateralis, Sehnenscheide 37, 66
lateralis, Sehnenscheidenfüllung 36
longus 72
longus, Sehnenscheide 66
longus, Ursprungsausriss 58
fibularis tertius 72, 77
Ruptur 58, 76
Ursprungsausriss 58
flexor
carpi
radialis 54, 55
radialis, Innervation 38
radialis, Sehnenscheide 37
ulnaris 32, 55
ulnaris, Innervation 38
ulnaris, Stehvorrichtung 40
ulnaris, Tenotomie 45
digitalis
lateralis 70
lateralis, Sehnenscheide 66
medialis 70
medialis, Sehnenscheide 66
profundus 235, 70
profundus, Ermüdung 43
profundus, Innervation 38
profundus, Ligamentum accesso-rium 43, 44, 54
superficialis 70, 235
superficialis, Ermüdung 43
superficialis, Innervation 38
superficialis, Ligamentum accesso-rium 54
frontoscutularis 238
Pars
frontalis 238
temporalis 238
gastrocnemius 70
gemelli 236
genioglossus 202
geniohyoideus 202
glutaeobiceps 70
glutaeus
accessorius 70
medius 70
profundus 70
superficialis 70
gracilis 70
Ursprungssehnenfasern 130
hyoepiglotticus 241
hyoglossus 202
hyoideus transversus 241
hyopharyngeus 194
iliacus 245
iliocostalis 242
cervicis 18, 18
Funktion 20
thoracis 242
iliopsoas 130
infraspinatus 234
Atrophie 42
Innervation 38
Schultergelenkstabilisierung 40
intercostales
externi 16
interni 18
interosseus
lateralis 40
medialis 40
medius 43, 44, 54
Ansatz, Sonographie 43
Durchtrennung 45
Entzündung 27, 43
Innervation 43, 53, 76
Ligamentum accessorium 54
Ruptur 43
Stehvorrichtung, passive 40
Unterstützungssehne zur Streck-sehne 40, 42
Ursprungsbereich 27
interosseus medius 29
interscutularis 238
interspinales 242
intertransversarii 20
ischiocavernosus 152
latissimus dorsi 16
Innervation 38
Pars thoracis 16
levator
anguli oculi medialis 174
ani 162
costae 20, 245
labii superioris 174
nasolabialis 174
palpebrae superioris 180, 240
Innervation 224
veli palatini 194
lingualis proprius 241
longissimus 18
atlantis 18
capitis 18
capitis et atlantis 242
cervicis 242
Funktion 20
cevicis 18
dorsi 18
lumborum 18
Funktion 20
thoracis 18
Funktion 20
longus
capitis 194
colli 243
malaris 174
masseter 239
Pars
profunda 239
superficialis 239
multifidus 20
cervicis 20
lumborum 20
thoracis 20
mylohyoideus 176, 179
obliquus
capitis
caudalis 243
cranialis 243
dorsalis 180
Innervation 224
externus abdominis 16, 108, 130, 132
Bauchsehne 132
Beckensehne 132
Hypertrophie 111, 115
internus abdominis 18, 108, 130, 132
Aponeurose 111
Muskelsehnengrenze 108
ventralis 180
obturatorius
externus 70
internus 70
occipitohyoideus 241
occipitomandibularis 176
omohyoideus 14
omotransversarius 16, 16
orbicularis
oculi 174
Innervation 226
oris 174
palatopharyngeus 194
parotido-auricularis 174
pectineus 70, 130, 134
pectoralis(-es)
descendens 16
profundus 18
Pars principalis 18
superficiales 244
transversus 16
piriformis 236
popliteus 70
psoas
major 134
minor 134
pterygoideus
lateralis 176
medialis 176
pterygopharyngeus 194
quadratus
femoris 236
lumborum 134
quadriceps femoris 70
Atrophie 72
Funktionsausfall 72
Tonus 74
rectococcygeus 162
rectus
abdominis 110, 111, 132
capitis
dorsalis major 243
dorsalis minor 243
ventralis 243
dorsalis 180
femoris 70
lateralis 180
medialis 180
temporalis, Innervation 224
thoracis 245
ventralis 180, 240
retractor
bulbi 180
Innervation 224
clitoridis 162
Pars clitoridea 162
Pars rectalis 162
costae 20
penis 152, 162
Pars penina 162
Pars rectalis 162
rhomboideus 18
cervicis 18
thoracis 18
sacrococcygeus
dorsalis 242
lateralis 242
ventralis 243
lateralis 162
medialis 162
sartorius 70, 130
scalenus
medius 243
ventralis 243
scutuloauricularis superficialis 238
semimembranosus 70
semispinalis capitis 18
semitendinosus 70
Myektomie 72
Myotomie 72
Tenotomie 72
serratus
dorsalis
caudalis 18
cranialis 18
ventralis 18
cervicis 18, 16
cervicis, Funktion 18
cervicis, Vordehnung 18
thoracis 18, 16
soleus 70
sphincter
ani
externus 162, 246
internus 162
antri pylori 112
cardiae 112, 114
colli profundus 238
pupillae 188
pylori 112
spinalis
Funktion 20
thoracis et cervicis 18
splenius 16
capitis 16
cervicis 16
stapedius 202, 204
Innervation 226
sternocephalicus, Innervation 226
sternocleidomastoideus 14
sternohyoideus 14
sternomandibularis 16
sternothyreoideus 14
stylo-auricularis 238
styloglossus 202
stylohyoideus 176
stylopharyngeus caudalis 194
subclavius 18
subscapularis 234
Innervation 38
Schultergelenkstabilisierung 40
supraspinatus 234
Atrophie 42
Innervation 38
Schultergelenkstabilisierung 40
temporalis 176
tensor
fasciae
antebrachii 234
antebrachii, Innervation 38

latae 70
tympani 202, 204
tympani, Innervation 216, 226
veli palatini 194
ventriculi laryngis 198
teres
major 234
Innervation 38
minor 234
Innervation 38
thyreoarytaenoideus 241
accessorius 198
thyreohyoideus 202
thyreopharyngeus 194, 198
tibialis
caudalis 70
Sehnenscheide 66
cranialis 72
mediale Endsehne s. Spatsehne
Sehne 72
Sehnenscheide 66
trachealis 14
transversus
abdominis 20, 108, 132
Muskelsehnengrenze 110
Pars costalis 108
Pars lumbalis 108
thoracis 20
trapezius 16
Innervation 226
Pars
cervicalis 16
thoracica 16
triceps
brachii 16
Innervation 38
Lähmung 42
Schultergelenkstabilisierung 40
surae 70
ulnaris lateralis 38
Stehvorrichtung, passive 40
vastus
intermedius 70
lateralis 70
medialis 70
ventricularis 198, 200
vocalis 198, 200
zygomatico-auricularis 238
zygomaticus 174
Muskelaufbau, fehlerhafter 20
Muskelischämie 42
Muskelklammer, Stehvorrichtung, passive 40
Muskeltonus 230
Mutterband, breites 158
Muttermund
äußerer 142
innerer 142
Myektomie
Musculus
semitendinosus 72
Myelenzephalon 208, 214, 216, 259
Myeloenzephalopathie, degenerative, equine 213
Myelographie 10
Röntgenkontrastmittel-Injektion 11
Myelopathie
hämorrhagische, postnarkotische 212
zervikale 10
Mykotoxikose, Hirnschädigung 230
Myoglobinurie 140
Myologie 234
Myotenektomie, Musculus extensor digitalis lateralis 73
Myotenotomie, Musculus semitendinosus 72
Myotomie, Musculus semitendinosus 72

N

Nabelhernie 110, 117
Nabelring 110
Nachhirn 214
Nackenband, elastisches 10
Nackenplatte 10
im Halsquerschnitt 14
Nackenstrang
im Halsquerschnitt 14
Überlastung 13
Nageltritt 90
Nahtstar 188, 189
Narbenhornschild 95
Narbenhorn, tubulolamelläres 95
Nares 190
Nase 190
weiche 190, 192
Nasengang
dorsaler 190
mittlerer 190
ventraler 190
Nasenhöhle 190
Endoskopie 192, 193
Trepanation 192
Nasenhöhlengrund 190
Nasenlocherweiterer 239
Nasenmuschel
dorsale 190
mittlere 190
Resektion 192
ventrale 190
Nasenmuskeln 239
Nasennebenhöhlen 172
Bewandung 172
dentogene Erkrankung 172
Nasenschleimhautinspektion 192
Nasenschlundsonde 114, 120
Einführung 192
Lageüberprüfung 16
Nasenseptum 190, 192, 193
missgebildetes 192
Nasentrompete 190, 192
Nasenvorhof 190
Nasus 190
cutaneus 190, 192
Nebenhoden 150
Nebenhodenschwanz 150
Nebenniere 138
Nebenschilddrüse 202
Neokortex 220
Nervenblockade, diagnostische 52
Nervenendkörperchen 98
Nervengeflecht, perivaskuläres 38
Entfernung 42
Nervennetz, subepidermales 98
Nervensystem
peripheres 250
vegetatives 202
Beckeneingangsbereich 156
Darmmotilität 122
Nervus(-i)
abducens 180, 224
Wurzelfäden 216, 224
accessorius 196, 224, 226
Radix
cranialis 226
spinalis 258
Ramus
dorsalis 244
externus 226
internus 226
ventralis 244
ventralis, Neurektomie 16
Schädigung bei Luftsackerkrankung 197
spinaler Anteil 226
Wurzelfäden 208, 216
alveolaris inferior 176
Anästhesie 179
auricularis
caudalis 174, 238
internus 174, 226
magnus 238, 250
auriculopalpebralis 174, 178, 239
Anästhesie 178, 182, 183
auriculotemporalis 176
Rami
communicantes cum nervo faciali 256
parotidei 256
Ramus transversus faciei 256
axillaris 234, 38
Rami musculares 251
buccalis 176
canalis pterygoidei 257, 259
caudales 250
Rami
dorsales 250
ventrales 250
cervicales 208, 250
Rami
dorsales 250
ventrales 250
ciliares
breves 257, 259
longi 180, 256
clunium
caudales 78
craniales 78, 108
medii 78
coccygei 208
Rami
dorsales 250
ventrales 250
cochlearis 224, 257
craniales 256, 257, 258, 259
cutanei membri pelvini 78
cutaneus
antebrachii
caudalis 46, 38
cranialis 46, 38
lateralis 46, 38
medialis 46, 38
medialis, Anästhesie 55
brachii lateralis
caudalis 251
cranialis 251
femoris
caudalis 78, 162, 156
lateralis 78, 134
surae
caudalis 70, 78, 80, 83
lateralis 78, 70
digitalis
communis II 78
communis III 78
palmaris
communis II 50, 46
communis III 50, 46
communis III, Anästhesie 52
lateralis 46, 50
lateralis, Anästhesie 52
lateralis, Neurektomie 29, 52
medialis 50, 46
medialis, Anästhesie 52
medialis, Neurektomie 29, 52
plantaris
communis II 80
communis II, Ramus dorsalis 80
communis III 80
communis III, Ramus dorsalis 80
lateralis 80, 83, 98
lateralis, Neurektomie 45
medialis 80, 83, 98
medialis, Neurektomie 45
proprius
lateralis 251, 254
medialis 251, 254
dorsalis
clitoridis 254
manus 50
penis 254
ethmoidalis 180
facialis 174, 196, 224, 238
Ramus
auricularis internus 258
buccolabialis dorsalis 258
buccolabialis ventralis 258
colli 258
digastricus caudalis 258
stylohyoideus 258
Ursprung 216, 226
femoralis 70, 130, 134
Lähmung 72
Rami
cutanei 253
musculares 253
fibularis 238
Anästhesie 72, 82, 83
communis 70
Lähmung 72
profundus 70, 80, 83
Neurektomie 65
Punktion 83
superficialis 70, 80, 83
Punktion 83
frontalis 179, 180
Anästhesie 182, 183
Ramus zygomaticotemporalis 256
genitofemoralis 78, 134
glossopharyngeus 196, 202, 224, 226
Rami linguales 258
Ramus
pharyngeus 258
sinus carotici 258
Schädigung bei Luftsackerkrankung 196
Wurzelfäden 216
glutaeus
caudalis 236, 156
cranialis 236, 70
hypogastricus 156
hypoglossus 196, 202, 224
Anästhesie 197
Schädigung 197
Wurzelfäden 216
iliohypogastricus 78, 134
Ramus
lateralis 134
medialis 134
ilioinguinalis 78, 134
Ramus
lateralis 134
medialis 134
infraorbitalis 176
Anästhesie 178, 179
infratrochlearis 179, 180
intercostales 244, 245
intercostobrachialis 46
intermediofacialis 258
intermedius, Ursprung 226
ischiadicus 70, 156
Anästhesie 212
Lähmung 72
Rami musculares 254
lacrimalis 180
laryngeus
caudalis 200, 202, 226
Ausfall 196
cranialis 200, 202, 226
Ausfall 197
Ramus externus 200
Ramus internus 200
recurrens 16, 200, 226
im Halsquerschnitt 14
Schädigung 200, 201
lingualis 176
Anästhesie 197
lumbales 208
Rami
dorsales 250
ventrales 250
mandibularis 176, 226
Anästhesie 178
massetericus 176
masticatorius 239, 256

maxillaris 176, 179, 226
Anästhesie 178, 179
medianus 43, 38
Anästhesie 42, 54
Rami musculares 251
mentalis 176
Anästhesie 178, 179
metacarpeus
lateralis 50
medialis 50
palmaris
lateralis, Neurektomie 27
medialis, Neurektomie 27
palmaris II 50
palmaris III 50
metatarseus
dorsalis II 78, 80, 82, 83
dorsalis III 78, 80, 82, 83
dorsalis lateralis 83
plantaris II 80
plantaris III 80
plantaris lateralis 83
musculocutaneus 38, 234
Ramus muscularis
distalis 38
proximalis 38
mylohyoideus 176, 239
Rami submentales 256
Ramus digastricus rostralis 256
nasalis caudalis 256
nasociliaris 180
obturatorius 70, 134, 236
Quetschung bei Schwergeburt 136
Schädigung 72
oculomotorius 180, 224
parasympathische Fasern 224
Ramus
dorsalis 256
ventralis 256
Ursprung 218, 224
olfactorius 224, 256
ophthalmicus 179, 180, 226
opticus 184, 224
Entwicklung 224
palatinus
major 256
minor 256
palmaris
lateralis 38, 55
Anästhesie 52
medialis 38, 55
Anästhesie 52
pectorales
caudales 244, 251
craniales 244, 251
pelvini 156, 210
parasympathische Fasern 210
perinealis
profundus 156, 162
superficialis 156
peronaeus s. Nervus fibularis
petrosus
major 226
minor 257, 259
phrenicus 245
plantaris
lateralis 70, 78, 80, 83
Ramus profundus 80
medialis 70, 78, 80, 83
pterygoideus 239
lateralis 256
medialis 256
pterygopalatinus 256
pudendus 153, 156, 210
Anästhesie 212
Blockade 153
radialis 38, 234, 235
Rami musculares 251
Ramus
profundus 38
superficialis 38
rectales
Anästhesie 212
caudales 156, 210
rotatorius 70
sacrales 208
saphenus 70, 78, 80, 83, 130
Ramus cranialis 83
sesamoideus
lateralis, Anästhesie 52
medialis, Anästhesie 52
spinalis 210, 250
C1 216
C2 226
Fasern
motorische 210
sensible 210
sympathische 210
Ramus
dorsalis 242, 243, 250
ventralis 250
splanchnicus major 104
stapedius 226
sublingualis 256
subscapularis 38, 234
Schädigung 42
supraorbitalis 180
suprascapularis 38, 234
Schädigung 42
temporales profundi 176
tensoris
tympani 256
veli palatini 256
thoracici 250
Rami
dorsales 108
mediales 250
ventrales 250
thoracicus
lateralis 251
longus 244, 251
thoracodorsalis 38, 244
tibialis 70, 83, 236
Anästhesie 72, 82, 83
Palpation 82
Punktion 83
Rami
musculares distales 70
musculares proximales 70
Ramus caudalis 80
Schädigung 72
transversus colli 250
trigeminus 176, 224
exterozeptive Fasern 216
Radix
motoria 216, 226
sensoria 216, 226
Ursprung 216
trochlearis 180, 224
Ursprung 218, 224
tympanicus 257, 259
ulnaris 38, 43
Anästhesie 43, 54
Rami musculares 251
Ramus
dorsalis 38, 46, 50
palmaris 38
profundus 235
vagus 202, 210, 224, 226
Ramus
auricularis 258
pharyngeus 258
Schädigung bei Luftsackerkrankung 196
Wurzelfäden 216
vestibularis 224, 257
vestibulocochlearis 204, 216, 224, 226
vomeronasalis 256
zygomaticofacialis 180
zygomaticotemporalis 179, 180
zygomaticus 180
Nervus-facialis-Lähmung 178
periphere 178
Netzbeutel 112
Netzhaut 188
mövenflügelartige Struktur 188
Netzhautablösung 188, 189
Neuralrohr, Gehirnentwicklung 214
Neuralrohrschluss, Störung 212
Neurektomie 27
Neurohypophyse 218, 231
Neuron
motorisches 210, 257
oberes 213
unteres 213
postganglionäres 210
Neuronenverlust, Dorsalstrangkerne 213
Neuronum
afferens 210
efferens 210
motorium 210, 257
parasympathicum 257, 259
sensibile 210, 257
sensorium 257, 259
sympathicum 210, 257
Neurothel 206
leptomeningeales 214
Nickhautvorfall 182
Niederbruch 43
Niere 138
Rasterelektronenmikroskopie 141
Nierenbecken 138
Schleimdrüsen 140
Nierengänge 138
Nierenlappen 138
Nierenversagen, akutes 140
Nozizeptor, polymodaler 2
Nucleus
caudatus 220
ceruleus 216
cochlearis 218, 224
cuneatus 213, 216
gracilis 213, 216
lentiformis 220
motorius nervi hypoglossi 216
parasympathicus nervi vagi 216
paraventricularis 231
ruber 213
suprachiasmaticus 230
supraopticus 231
tractus spinalis nervi trigemini 216
vestibularis 224
Nüstererweiterer 239
Nüstern 190

O

Oberarmhautmuskeln 14
Oberarmknochen 22
Oberarmmuskeln 38
laterale 234
mediale 234
Oberarmnerven 38
Oberkieferschneidezahn, Infundibulum 166
Oberlippenheber 239
Oberlippenrückzieher 239
Oberschenkel
Hautinnervation 78
Lymphabfluss 78
Oberschenkeladduktor 237
Oberschenkelbein 56
Oberschenkelhals 56
Oberschenkelkopf 56
kaudolaterale Ansicht 56
Oberschenkelmuskeln
laterale, Innervation 70
mediale 237
Innervation 70
Oberschenkelsupinator 236
Obex 216
Obstipation 120, 121
Occipitoatlantoaxial Malformation 11
Ödem 6
eiweißarmes 49
eiweißrfeiches 49
Oesophagus 14, 202
im Halsquerschnitt 14
Muskulatur 100
Offenwinkelglaukom 186
Ohr 202
äußeres 202
Ohrbeweger, Innervation 226
Ohrfistel 204
Ohrmuschelaufrichter 238
Ohrmuschelaußenseite, Innervation 226
Ohrmuschelauswärtszieher 238
Ohrmuscheleinwärtszieher 238
Ohrmuschelheber 238
Ohrmuschelinnenfläche, Innervation 226
Ohrmuschelmuskeln 238
Ohrmuschelniederzieher 238
Ohrmuschelzurückleger 238
Ohrspeicheldrüse 176
Ohrtrompete 194
Okklusion, zentrale 164
Okklusionsebene 164
Olekranonfraktur 24
Olfaktion 220, 231
Omentum
majus 112
minus 112
Oozyte 144
Ophthalmoskopie 188
direkte 189
Opioid 212
Ora serrata 184, 189
Orbiculus ciliaris 184
Organum(-a)
genitalia
feminina 142
masculina 150
urinaria 138
vomeronasale 190, 192, 231
Os(sa)
capitatum 24
carpale I 24, 26
carpale II 24, 26
carpale III 24, 26
carpale IV 24, 26
carpale V 26
carpi 22, 24, 30
accessorium 22, 24, 26, 55
Fraktur 26
intermedium 22, 24, 26, 55
radiale 22, 24, 26, 55
Chip-Fraktur 26
ulnare 22, 24, 26, 55
coxae 130
cruris 56
cuneiforme
intermedium 56
laterale 56
mediale 56
digitorum
manus 22
pedis 56
femoris 56
Fraktur, diaphysäre 58
hamatum 24
hyoideum 201
ilium 130
ischii 130
linatum 24
metacarpale II s. Griffelbein, mediales
metacarpale III s. Röhrbein
metacarpale IV s. Griffelbein, laterales
metacarpalia 30
metatarsale III s. Röhrbein
metatarsalia 56
naviculare 56
pisiforme s. Os carpi accessorium
pubis 130
sacrum s. Kreuzbein

scaphoideum 24
sesamoidea 22
proximalia s. Gleichbeine
sesamoideum distale s. Strahlbein
tarsale I 59
tarsale II 59
tarsale III, Ossifikation, inkomplette 58, 59
tarsalia 56
tarsi 56
centrale 56, 59
Ossifikation, inkomplette 58
trapezium 24
trapezoideum 24
trigonum tarsi 59
triquetrum 24
ungulare 84, 92
Ossifikation, Gliedmaßenknochen 24
Ossifikationszentrum 24
Ossifying myopathy 72
Osteochondrose
Beckengliedmaße 63
Ellenbogengelenk 32
Fesselgelenk 35
Handwurzelknochen 26
Kniegelenk 63
Schultergelenk 32
Talokruralgelenk 65
Therapie 63
Ursache 63
Osteochondrosis dissecans 27, 28
Röhrbein 27
Osteosynthese 24
Ostitis 95
Ostium
abdominale tubae uterinae 142
caecocolicum 118, 120
ileale 120
intrapharyngeum 194, 196, 197
nasolacrimale 180, 183, 190
papillare 136
pharyngeum tubae auditivae 194, 196
praeputiale 150
urethrae externum 142, 152
uteri
externum 142
internum 142
uterinum tubae uterinae 142
Östrogene, plazentäre 144
Östrus 144, 145
Uteruskonsistenz 158
Ovarialzyste 145
Ovarium 142, 144
ante ovulationem 158
Funktionskörper 159
kleinzystisches 160
post ovulationem 158
transrektale Untersuchung 158
sonographische 159
Ovarneoplasie 146
Ovulation 144
Konzeptionschance 160
Ovarpalpation 158
Ovulationsbestimmung, ultraschallgestützte 145
Ovulationsgrube 142, 144, 158
Ovulationsstörung 160
Ovulationszeitpunkt 159
Oxspring-Aufnahme 45
Oxytozin 148, 231

P

Paarungsverhalten, Prüfung 158
Paarungszeit 158
Pachymeninx s. Dura mater
Pacinische Körperchen 67
Paläokortex 220, 231
Palatoschisis totalis 196
Palatum
durum 257, 259
molle 194, 196
gespaltenes 196
Pallidum 220
Pallium 220
Palmar digital block 52
Palmarnervenanästhesie
hohe 53, 54
mittlere 54
tiefe
distale 52, 54
proximale 54
Palpebra
inferior 180
superior 180
tertia 180
Panenzephalitis 231
Pankreas 114
Panniculus adiposus externus 2, 108
Papilla(-ae)
dermales 84
parietis
accessorii distales 84
accessorii proximales 84
terminales 84
duodeni
major 112, 114, 118
minor 112, 114, 118
filiformes 192
foliatae 257, 192
fungiformes 192, 257
ilealis 118
Venenplexus 120
Ventilfunktion 120
mammae 136
salivalis 179
uterina 142
hysteroskopische Darstellung 145
Schließmuskel 142, 146
zyklusabhängige Veränderung 145
vallatae 257, 192
Papillarkörper 84
Parametrium 142
Paraphimose 153
Parasympathikus 210
Paries
corneus 84
ungulae 84
Paries abdominis s. Bauchwand 108
Pars
basalis rhinencephali 220
caeca retinae 184
cardiaca ventriculi 112
caudalis medullae spinalis 208
centralis 222
cervicalis medullae spinalis 208
clavicularis musculi deltoidei 16, 38
costalis diaphragmatis 100
cruciformis fasciae manus 50
glandularis ventriculi 112, 116
Entzündung 116
inflexa
dermidis coronae 84
epidermidis coronae 84
laryngea pharyngis 194
limbica rhinencephali 220
lumbalis
diaphragmatis 100, 245
medullae spinalis 208
nasalis pharyngis 194
nonglandularis ventriculi 112, 116
Entzündung 116
occipitomandibularis musculi digastrici 176
optica retinae 184
oralis pharyngis 194
pylorica ventriculi 112
respiratoria pharyngis 194
sacralis medullae spinalis 208
scapularis musculi deltoidei 16, 38
sternalis diaphragmatis 100
thoracalis medullae spinalis 208
Parsitenlarven 122
Patella 56
Gelenkfläche 56
Patellafixation
distale 76
habituelle 76
proximale 76
Patellafraktur 64
Patellaknorpel 56
Patellaluxation nach lateral 76
Patellaschlaufe 62, 74
Widerlager 56
Pecten ossis pubis 158
Pedunculus
cerebellaris
caudalis 216, 218
medius 216, 218
rostralis 216, 218
olfactorius 220
Pelvis renis 138
Penis 150
Blutversorgung 154
Muskeln 152
Penisanästhesie 153
Penislähmung 153
Penisschaft, Tupferabstrich 153
Pericardium 106
Perikaryen
Nervenzellen, sensible 210
Wurzelzellen
motorische 213
parasympathische 210
sympathische 208, 210
Perinealgegend, Anästhesie 212
Perineum 162
Anästhesie 212
Perineurium 206
Periorbita 180
Periost 214
Lymphabfluss 67
Periosteum 214
Peritendineum internum, Lymphkapillarnetz 49
Peritonaeum 132
Pferdeschweif 213
Phakoemulsifikation 188
Phalanx
distalis s. Hufbein
media s. Kronbein
proximalis s. Fesselbein
Pharyngealbogennerv 226
Pharynx 194
Hyperplasie, lymphoide 196
Pharynxparese 196
Pheromon 231
Philipsscher Muskel 38
Phimose 153
Phlegmone, akute 49
Photodermatitis 5
Phytobezoar 121
Pia mater 206, 214
Sehnerv 188
Piephacke 66
Pigmentepithel 184
Pilus 4
tactilis 4
Pilzerkrankung 5
Placenta epitheliochorialis 148
Plantarnervenanästhesie
hohe 83
mittlere 83
tiefe 83
Planum cutaneum 56
Platysma 242
Plazentation 148
Pleura 100
costalis 100
diaphragmatica 100
mediastinalis 100
Plexus
brachialis 38
Läsion 42
Nerven 38
choroideus ventriculi 222, 231
Entzündung 232
Lipideinlagerung 232
quarti 216
Entzündung 231
tertii 218, 222
lumbalis 134, 245
lumbosacralis 38, 70, 154
myentericus 210
Fehlentwicklung 122
ophthalmicus 228
palatinus 193
pampiniformis 152
pelvinus 156, 210
perivaskulärer 210
pharyngeus 226
sacralis 154
submucosus 210
Fehlentwicklung 122
subserosus 210
testicularis, nervöser 132
ungularis 98
vegetativer 210
intramuraler 210
venosus
dermidis 2
hypodermidis 2
penis 154
subpapillaris 2
vertebralis internus ventralis 206
Plexuscholesteatom 232
Plexus-choroideus-Epithel 222, 231
Plexuspapillom 231
Plica(-ae)
alaris 190
aryepiglotticae 200
basalis 190
caecocolica 118, 121, 122
ciliares 184
duodenocolica 118
ileocaecalis 118
recta 190
vestibulares 198
vocales 198, 200
Pneumonie 103
Pneumothorax 117
Ausweitung 102
Podotrochlea s. Hufrolle 5
Podotrochlose 28, 29, 44, 45
Behandlung 42, 52
Röntgenaufnahme 45
Ursache 45
Polioenzephalitis 231
virusbedingte 231
Pons 216
Pontozerebellum 230
Portalvene, hypophysäre 231
Portio vaginalis uteri 142, 149
zyklusabhängige Veränderung 145
Poschenreihe 118
Post-partum-Rosse 144
Praeputium 150, 153
clitoridis 142
Präkollektoren 6
Prämolaren 164, 166
Milchzahnkappen 168
Molarisation 166
Prävertebralganglien 210
Primärdentin 166
Primärhaar 4
Probierhengst 158
Problemstute 160
Processus
articularis cranialis vertebrae cervicalis, Fraktur 11
cartilagineus patellae 56
caudatus hepatis 112
ciliares 184
corniculatus 197, 198
cuneiformis 198

dorsalis glandis 152
extensorius 38
Fragment 28
Ossifikationszentrum 28
lingualis 172
muscularis cartilaginis arytaenoideae 198
palmaris
lateralis 22
medialis 22
spinosus 8
styloideus
lateralis 22, 24
Verknöcherungskern 24, 25
medialis 22
ossis temporalis 172
transversus 8
urethrae 152, 153
vaginalis peritonaei 110, 132, 160
Inhalt 132
mit Flüssigkeit gefüllter 136
vocalis 198
xiphoideus 8
Progesteron 144
Progesteronsekretionsmuster 158
Projektionsbahnen 220
Prolaktin 231
Prolapsus penis 153
Prominentiae ossea transistoriae 170
Promontorium ossis sacri 8
Proöstrus 144
Propriozeption 210, 216
Prosenzephalon 214
Prostata 150, 153
Seitenlappen 150
transrektale Untersuchung 160
Protein, Keratinfilament assoziiertes 86
Protuberantia occipitalis
externa 10
interna 228
Przewalskipferd 86
Hufrehe 97
Ptosis 182
Pubertät, vorzeitige 230
Pulmo 100
dexter 100, 104
sinister 100, 104
Pulmonalisklappe 106
Pulsprüfung, Arteria facialis 179, 202, 204
Pulvinus limbi 84
Punctum lacrimale
inferior 180
superior 180
Pupille 184
Pupillenerweiterung 240
medikamentöse 188
Pupillenverengung 197
Putamen 220
Pylorus 112
Pylorusdrüsenzone 112
Pyramide 216
Pyramidenbahn 213, 216, 220

Q

Quaddeln 4, 48
Querfortsatz 8
Quergrimmdarm 118

R

Rachen 194
Rachenring, lymphatischer 194
Rachenschleimhaut 196
Radialislähmung 48
distale 42
druckbedingte 42
proximale 42
totale 42
Radii lentis 184
Radiokarpalgelenk 33
Radius 22
Radiusepiphysenfuge, distale, Wachstumsstörung 24
Radiusfraktur 24
Radix(-ices)
caudae 162
clinica 170
cranialis nervi accessorii 258
dentis 170
dorsalis nervi spinalis 210
linguae 192
motoria nervi trigemini 216, 226
plexus brachialis 38
pulmonis 100
sensoria nervi trigemini 216, 226
spinalis nervi accessorii 257, 258, 208
ventralis nervi spinalis 210
Radspeichenstruktur, sonographische, uterine 159
Verschwinden 160
Ramus(-i)
anastomoticus arteriae ophthalmicae externae 184
auriculares rostrales nervi auriculopalpebralis 178, 238
auricularis internus 258
buccolabialis
dorsalis nervi facialis 174, 178
ventralis nervi facialis 174, 178
circumflexus arteriae coronariae 104
colicus arteriae
ileocolicae 122
mesentericae cranialis 118
colli nervi facialis 238, 258
communicans
albus 210
griseus 210
nervi digitalis palmaris communis II/III 50, 80, 83
deltoideus arteriae cervicalis superficialis 46
digastricus
caudalis nervi facialis 258
nervi
auricularis interni 174
facialis 239
rostralis nervi mylohyoidei 256
dorsalis phalangis distalis arteriae digitalis 98
ductus deferentis arteriae prostaticae 154
femoralis nervi genitofemoralis 253
genitalis nervi genitofemoralis 253
interventricularis subsinuosus arteriae coronariae 104
linguales nervi glossopharyngei 202, 258
massetericus arteriae carotis externae 202
musculares nervi ischiadici 236
palmaris
arteriae medianae 46, 55
venae medianae 46, 55
paraconalis arteriae coronariae 104
pharyngeus nervi
glossopharyngei 194, 202
vagi 194
plantaris phalangis distalis arteriae digitalis 98
pulvinus 50
Aästhesie 52
sinus carotici nervi glossopharyngei 196
stylohyoideus nervi facialis 258
submentales nervi mylohyoidei 256
tori 50
Aästhesie 52
arteriae digitalis plantaris 98
nervi digitalis plantaris 98
transversus faciei nervi mandibularis 174
uretericus arteriae vesicalis caudalis 154
urethralis arteriae vesicalis caudalis 154
uterinus arteriae
ovaricae 154
vaginalis 154
zygomaticotemporalis nervi frontalis 256
zygomaticus nervi auriculopalpebralis 178
Randbogen 222
Raumforderung, intrakranielle 230
Rautengrube 216
Rautenhirn 214, 216, 230
Dorsalseite 216
Ventralfläche 216
Recessus
costodiaphragmaticus 100
laryngis medianus 198
lateralis ventriculi quarti 216, 222
neurohypophysialis 222
opticus 222
pinealis 222
subextensorius 62
Anästhesie 64
Punktion 64
suprapatellaris 62, 64
suprapinealis 218, 222
terminales 138
Rectum 118
tunica muscularis 121
Referred pain 48
Reflex, spinaler 213
Refraktionsanomalie 188
Regenbogenhaut 184
Regio(nes)
analis 162
inguinalis 132
Haut 132
olfactoria 190, 256, 257
perinealis 162
uberis 134
urogenitalis 162
Reizwahrnehmung 213
Rektum, Anästhesie 212
Rektusscheide 110
Innenblatt 110
Rekurrenslähmung 16
Ren
dexter 138
sinister 138
Reservekrone 170
Rete
arteriosum
dermidis 2
hypodermidis 2
subpapillare 2
testis 150
Retina 257, 188
Pigmentepithel 184
Retinaculum
extensorum, karpales 50
flexorum
Karpalbeugesehnenscheiden-Punktion 37
karpales 50
Durchtrennung 55
Rezessus
palmarolateraler 34, 36
Punktion 34
palmaroproximaler 35
Rhinenzephalon 220
Pars
basalis 220
limbica 220
Rhinolaryngoskop 201
Rhombenzephalon s. Rautenhirn
Riechrinde, primäre 220
Rima
glottidis 198, 200
Asymmetrie 200
pudendi 142, 148
Ringknorpel 198
Rippe 8
Rippenresektion, Zäkumfistelanlage 126
Rippenzahl 108
Roarer Operation 201
Röhrbein 26, 30
Beckengliedmaße 56
Chip-Fraktur, proximale 27
Ermüdungsfraktur 26
distale 26
Osteochondrosis dissecans 27
Sagittalkamm, dorsaler, Ossifikationsstörung 27
Schultergliedmaße 22
Umfangsvermehrungen 26
Röhrchenhorn 88
Rollbein 56
Rollkamm 56, 58
lateraler, Osteochondrose 63
Rollknorpel 180
Rosse 144, 148, 158
Rossefollikel 145
Rossspiegel 2
Rückenband 10
Rückenmark 208
Affrerenz
somatische 213
viszerale 213
Blutabfluss, venöser 206
Blutversorgung 206
Dorsalstrang 208
Druckschädigung 10
Durchblutungsstörung 212
Eigenapparat 213
Fasern, sympathische 213
fehlendes 212
graue Substanz 208
Grenze zum Gehirn 216
Grundbündel 208
Hinterhorn 208
Längsansicht 208
Missbildung 212
Querschnittbild 208
Schmetterlingsfigur 208
Seitenhorn 208, 210
Seitenstrang 208
Bahnen 213
Umfang 208
Ventralstrang 208
Ventrolateralstrang 208
Verbindungsapparat zum Gehirn 213
Vorderhorn 208
weiße Substanz 208
Rückenmarkkompression
traumatische 212
zervikale 10
Rückenmarkshäute 206
Rückenmarksnerv s. Nervus spinalis
Rückenmarkssegmente 208, 212
Rückenmuskeln, lange 20
Verkrampfung 20
Ruffinische Körperchen 67
Rugae palatinae 190
Rumpffaszie
äußere 100
innere 100, 110
Rumpfhautbeweger 242
Rumpfhautmuskel 108
Rumpfhautspanner 242
Rumpfmuskulatur
mittlere 18
oberflächliche 14
dorsale 16
Präparation 14
tiefe 20
Rumpf-Schulterblatt-Synsarkose 40
Rumpfträger 244

S
Saccus
caecus ventriculi 112
lacrimalis 180
Sakrokaudaler Übergang 208
Salpinx 142
Salter-Harris-Fraktur 24
Samenblasendrüse 150
transrektale Untersuchung 160
Samenblasensekret 152
Samenhügel 152
Samenleiter 152
Samenleiterampulle 152
transrektale Untersuchung 160
Samenstrang 132
Samenübertragung, künstliche 160
Satteldruck 5
Sattelgelenk 35
Sattellage 11
Saumfalz 84
Saumhorn 84
Saumhornzerfall 90
Saumlederhaut 84
Saumoberhaut 84
Saumsegment, Huf 84
Saumunterhaut 84
Scapula 22
Schädel 164
Schädeldeformation 230, 231
Schalenkern 220
Schaltlymphknoten 7
Scham 142
Schamgegend, Oberflächenstrukturen 130
Schamlippenschluss 148
Scharniergelenk 34
Scheide 142, 148
Scheidengewölbe, Perforation 148
Scheiteldruck, Stehvorrichtung, passive 40, 74
Muskelklammer 40
Schenkelhernie 130, 136
Schenkelspalt 70, 78, 130
Schienbeinerkrankung 26
Schildchenspanner 238
Schilddrüse 202
Schildern 76
Schildknorpel 198
Schildknorpelrückzieher 242
Schlafrhythmus 230
Schleimbeutel
Beckengliedmaße 62
Schultergliedmaße 32
Tarsus 66
Wandaufbau 67
Schleimhaut, respiratorische 198
Schlingrachen 194
Schluckpneumonie 196
Schluckstörung 230
Schluckzentrum 230
Schlundkopf 194
Schlundkopferweiterer 194
Schlundkopfschnürer 194
kaudale 240
mittlerer 240
rostrale 240
Schlüsselbein 22
Schmerzmittel 96
Schmerz, übertragener 48
Schmerztherapie, Leitungsanästhesie 52
Schneidezahn(-zähne) 164, 166
Winkel 168
Schneidezahnbogen, Krümmung 168
Schopf 4
Schubladenphänomen 64
Schulterblatt 22
Schulterblattdrehung 18
Schulterblattknorpel 22
Schultergelenk 30
Arthroskopie 32
Dysplasie 32
Entzündung 32
Infektion 32
Injektionsstelle 30
Instabilität 42
Punktion 32, 33
Spannband, kontraktiles 30
Stehvorrichtung, passive 40
Schultergelenksbeuger 234
Schultergelenksstrecker 234
Schultergliedmaße 22
Adduktor 234
Apophysenfuge 25
Belastung 43
Beugesehne 32
oberflächliche 22, 37, 43, 44, 45
Sehnenscheide 32
tiefe 37, 43, 44, 45, 77
Sehnenscheide 32
Beugesehnenscheide 32
Blutgefäße 46
Epiphysenfuge 25
Gelenke 30
Hautanästhesie 55
Hautinnervation 46
Lähmung 42
Leitungsanästhesie 42, 52, 54
Lymphsystem 46
Muskeln 38
Innervation 38
Nerven 38
Schleimbeutel 32
Sehnenscheide 32
Skelett 22
Stehvorrichtung, passive 40
Stellung bei Radialislähmung 42
Strecksehne 32
Synovialstrukturen 30, 32
Tragestruktur 40
Vorführer 234
Vorschwingen 20
Wachstumsfugenfraktur 24
Schultergürtel 22
Schultergürtelmuskeln 16
Schulterhautbeweger 242
Schulterhautmuskeln 14
Schulterhautspanner 242
Schulterlahmheit 32
Bursitis 43
intertubercularis 36
Schultermuskeln
Funktionsverlust 42
laterale 234
mediale 234
Schwanzarterien 162
Schwanzkern 220
Schwanznerven s. Nervis coccygei
Schwanzwirbel 8
Schweif 4
Anästhesie 212
Schweifniederzieher 246
Schweifseitwärtszieher 246
Schweifwurzel 162
Schweißdrüsen 4
Schwergeburt 148
Dammriss 162
Sclera 184
Sechspunktanästhesie, hohe 82
Sehbahn 218
Sehloch 184
Sehne
Blutsystem 48
Lymphdrainage, manuelle 48
lymphgefäßarmer Typ 48
lymphgefäßreicher Typ 48
Lymphsystem 48
Sehnenerkrankung, Physiotherapie 48
Sehnenhasenhacke 72
Sehnenmikrotraumata 44
Sehnenpumpe, lymphvaskuläre 48
Sehnenscheide
Beckengliedmaße 62
karpale 37
Schultergliedmaße 32
Tarsus 66
Wandaufbau 67
Sehnenstelzfuß 44
Sehnerv 184
Atrophie 187, 188
Verlauf 188
Sehnervenkreuzung 188
Sehstörung 230
Seitenventrikel 222
Plexus choroideus 222
Sekundärdentin 166
Sekundärglaukom 186
Sekundärhaar 4
Sella turcica 214
Semilunarklappenton 106
Seminalvesikulektomie 153
Senkrücken 12
Sensibilität 210
Septum
nasi 190, 193
Missbildung 192
pellucidum 222
penis 150
scroti 132
sinuum maxillarium 172
telencephali 222
Septum nasi
Sesama bina s. Gleichbeine
Sesambein(e) 30, 56
distales s. Strahlbein
proximale s. Gleichbeine
Shoking up 196
Siebbeinhämatom 192
Siebbeinmuscheln 190
Sinker 95
Sinneseindruckbewertung, emotionale 231
Sinnesreizverarbeitung 231
Sinus
basilaris 228
caroticus 257, 259
cavernosus 228
clitoridis 142, 149
communicans 228
conchae
dorsalis 172, 190
mediae 172, 190
ventralis 172, 190
durae matris 214, 228
Ruptur 230
frontalis 172
intercavernosus
caudalis 228
rostralis 228
lactiferus 136
maxillaris
caudalis 172
Buchten 172
rostralis 172
Backenzahnwurzeln 172
paranasales 172
petrosus ventralis 228
rectus 228
renalis 138
sagittalis
dorsalis 228
Veneneinmündung 228
ventralis 228
sanguineus folliculi 4
sphenopalatinus 172
temporalis 228
transversus 228
Sinushaare 4
Sinus-paranasalis-Zyste 172
Sitzbein 130
Sitzbeinhöcker 130
Sitzbeinmuskeln, lange 236
Beckenköpfe 70
fibrotische Veränderung 72
Injektion 72
Skapulafraktur 24
Skoliose 12
Slab-Fraktur
Karpalknochen 26
Karpometakarpalgelenk 33
tarsale 58
Sohlenbinde 37, 50
Sohlenepidermis 88
Sohlenhorn 88
Sohlenhornzerfall 90
Sohlenlederhaut 88
Vorfall 95
Sohlenrandarterie 98
Sohlenschenkel 88
Sohlensegment 88
Sohlensporn 90, 91
Sohlenwölbung
Aufrechterhaltung 88, 90
Verlust 95
Solea 88
Sommerekzem 5
Somnolenz 230
Sonographie
gynäkologische 146
Kniegelenk 64
rektale 82
Sehnenuntersuchung 43, 44
transrektale 158
transskrotale 152
Spalthautlinien 5
Spannmuskeln, laryngeale 198
Spannsägenkonstruktion 74, 76, 77
Spat 65
juveniler 65
Therapie 65
Spatium
atlantooccipitale 11
epidurale 206, 212
femorale 130
inguinale 132
interarcuale 212
lumbosacrale 8, 13, 212
sacrococcygeale 13, 212
interosseum antebrachii 22
Spatknoten 65
Spatprobe 65
Spatschleimbeutel 66
Punktion 66
Spatsehne 65, 73
Tenektomie 65
Speckhals 2
Speiche 22
Speicheldrüsen 179
kleine 176
Verletzung 179
Speichelstein 179
Spermienreservoir, tubares 146
Spina
bifida 212
ischiadica 130
scapulae 22
Spinalganglienzellen, pseudounipolare 210
Spinalganglion 210
Spinalnervenwurzel 208, 210
dorsale 210
Dura mater 206
ventrale 210
Spinalnerv s. Nervus spinalis
Spinnwebhaut s. Arachnoidea
Spinozerebellum 230
Splen 114
Splenektomie 111
Splint s. Überbein 27
Spondylarthropathia deformans 11, 12
Spondylarthrosis 11, 12
Spondylosis deformans 12
Sporader 46, 108
Sporn 4
Sprunggelenk 60, 65

Beugeprobe 65
Osteochondrose 65
Punktion 66
Winkelungsverlust 72
Sprunggelenksbeuger 238
Funktionsausfall 72
Innervation 70
Sprunggelenksstrecker 236, 237
Funktionsverlust 72
Innervation 70
Spurenelemente 90
Stamm 8
Stammgliedmaßenmuskulatur
dorsale 244
oberflächliche 16
tiefe 18
ventrale 244
Stammhirn 230
Stammhirnläsion 230
Standbein-Spielbein-Wechsel 74
Stapes 202, 204
Statine 231
Stauungsantibiose, intravenöse 52
Stauungsödem 49
Stehvorrichtung, passive 234, 74
Beckengliedmaße 40
Ellenbogengelenk 40
Fesselgelenk 40
Gelenkstellung 40
Karpalgelenk 40
Krongelenk 42
Schultergliedmaße 40
Steigbügel 202, 204
Steingallen 87
Stellmuskeln, laryngeale 198
Stelzfuß 44
angeborener 44
erworbener 44
Fohlen 44
Jungpferd 44
Sterilisation, Hengst 136, 152
Sterilität 152
Sternebrae 8
Sternum 8
Stigma folliculare 144
Stimmfalten 198
Stimmritze 198, 200
Asymmetrie 200, 201
symmetrische 201
Stimmritzenerweiterer 198, 200
Stimmritzenerweiterung, chirurgische 200
Stimmritzenverengerer 198, 200
Stimmtasche, seitliche 201
Stollbeule 32, 36
Stoßwellenbehandlung, extrakorporale 45
Strahl 88
Strahl-Ballendrüsen 84
Strahl-Ballen-Horn 88
Strahlbein 22, 29, 30, 36, 42, 45
Form 29
Röntgenaufnahme 45
Sehnengleitfläche 45
Sehnengleitflächen-Einziehung 45
Szintigraphie 45
Strahlbeinbänder 45
Insertionsdesmopathie 45
Strahlbeinfraktur 29
Strahlbein-Syndrom s. Podotrochlose 45
Strahlepidermis 88
Strahlfäule 90
Strahlfurche
mittlere 88
seitliche 88
Fremdkörper 90
Strahlhorn 86
Strahlkissen 88
Strahllederhaut 88
Strahlschenkel 88
Strahlspitze 88
Strahlunterhaut 88
Strangulationsileus 116
Stratum
adiposum 2
basale epidermidis 2
corneum epidermidis 2
externum 84
fibrosum
Karpalgelenkkapsel 30
Tela subcutanea 2
granulosum epidermidis 2
internum 84
lamellatum dermidis parietis 92
mediale dermidis 2
medium 84
papillare dermidis 2
pigmentosum 188
profundum dermidis 2
reticulare dermidis 2
parietis 92
spinosum epidermidis 2
superficiale dermidis 2
synoviale, Karpalgelenkkapsel 30
Strecksehne, Schultergliedmaße 32
Strecksehnenscheide, Karpalgelenk 32
Streckstellung des Ellenbogengelenks 40
Stressfraktur 24
Darmbeinflügel 136
tibiale 58
Stroma vitreum 189
Stromazyste 188
Strömungsgeräusch 106
Stützzehe 43
Stylohyoideum 172, 194
Subarachnoidalraum 206
Subcutis 2
Subpallium 220
Substantia
alba s. Weiße Substanz
grisea s. Graue Substanz
Sulcus 208, 220
basilaris 216
cunealis centralis 88
extensorius 56
intermammarius 136
intertubercularis 22, 40
jugularis 14
lateralis
dorsalis 208, 216
ventralis 208, 216
ligamenti accessorii ossis femoris 130, 136
limitans 216
medialis cruris cerebri 218
medianus
dorsalis 208, 216
ventriculi quarti 216
obturatorius 130, 136
paracunealis
lateralis 88
medialis 88
parietalis
lateralis 22
medialis 22
pectoralis lateralis 16
rhinalis lateralis 220
splenialis 220
tendinis femoralis recti 130
Supercilium 4
Suspensory ligament s. Musculus interosseus medius 43
Sussdorfscher Raum 117
Sustentaculum tali 56
Sweeny-Syndrom 42
Symphysenfraktur 136
Symphysiotomie, mandibuläre 196
Symphysis pelvina 130
Synovia 67
Synovialhernie 36
Synovialis 67
Synovialitis 67
Synovialstrukturen
Beckengliedmaße 60
Schultergliedmaße 30, 32
Wandaufbau 67
Synovitis, villonoduläre, Fesselgelenk 35
Synsarkose, Rumpf/Schulterblatt 40
Systole 106, 107
Szintigraphie
Frakturdiagnostik 24
Strahlbein 45
Tibiafissurnachweis 58

T

Taenia
dorsalis 118
lateralis 118
libera 118
medialis 118
mesocolica 118
ventralis 118
Talgdrüsen 4
Talokalkanealgelenk 65
Talokruralgelenk 65, 66
Arthroskopie 66
Osteochondrose 65
Punktion 66
Talpa 13
Talus 56, 59
Talusfraktur 59
Talusrollkamm, Osteochondrose 65
Tänien 114
Tapetum
lucidum 184, 187, 188
nigrum 187, 188
Tarsalbeugesehnenscheide 66
Punktion 67
vermehrte Füllung 66
Tarsalgelenk 59, 62, 65
Tarsalkanal 65
Tarsalknochen 59
Fraktur 58
keilförmige Deformierung 58
Ossifikation, inkomplette 58
Tarsokruralgelenk 65
Aussackungen 65
Lymphangiographie 67
Umfangsvermehrung 67
Tarsometatarsalgelenk 65
degenerative Veränderung 58
Punktion 65, 66
Tarsus
Schleimbeutel 66
Sehnenscheide 66
valgus 58
varus 58
Tastkörperchen 98
Tectum mesencephali 218
Tela
subcutanea 2
coronae 84
limbi 84
ungulae 84
subtendinea, Blutversorgung 2
Telencephalon 214, 218, 259
impar 218
Telenzephalon 214, 218, 259
Temporallappenläsion 231
Tendinitis, Beugesehne
oberflächliche 43, 44
tiefe 44
Tendo
calcaneus communis 74, 77
calcis 50
femoralis recti 110, 134
femorotarseus 72
plantaris 70
praepubicus 110, 132, 134, 136
Ruptur 136
quadricipitis 70
symphysialis 70, 130
Tendopathie 48
Tendovaginitis 67
Tendovaginoskopie 32
Tenektomie, Spatsehne 65
Tenotomie, Musculus semitendinosus 72
Tentorium cerebelli
membranaceum 214
Einschiebung okzipitaler Rindenbezirke 230
osseum 214
Tentorium-Zeichen 230, 231
Terminalhorn 84
Terminalhornröhrchen 84
Terminalpapillen 84
Terminal web, Zerstörung 140
Territorien, lymphvaskuläre 6, 7
Tertiärdentin 166
Tertiärfollikel 145
Testes 150
Tetanus-Infektion 182
Thalamus 218
Therapieform, regenerative 44
Thermoregulation 2
Thermorezeptoren 2
Thiernessescher Muskel 38
Thorakalnerven 208
Thorakolumbaler Übergang 208
Thorakolumbales interspinales Syndrom 11
Thorax 8, 100
Röntgenaufnahme 103
Thrombose 156
Thrombusentfernung, chirurgische 82
Thymus 106
Thyphloskopie 126
Thyreohyoideum 172
Tibiaermüdungsfraktur 58
Tibiastressfraktur 58
Tollwut 231
Tonsilla
lingualis 194
palatinae 194
pharyngea 194
tubaria 194
veli palatini 194
Torsio
coli ascendentis
partialis 121
sinistra 122
et transversa 122
totalis 121, 122
uteri 148
Tortikollis 11
Torus
carpeus 4
digitalis 88
tarseus 4
ungulae 88
TPA (tiefe Palmarnervenanästhesie) 52, 54
TPA (tiefe Plantarnervenanästhesie) 83
Trachea 14, 103, 198, 202
im Halsquerschnitt 14
Trächtigkeit 144
Diagnose 144, 146
Trächtigkeitsdauer 148
Tractus 213
calcaneus
lateralis 70, 74
medialis 74
corticonuclearis 220
corticospinalis 213, 216, 220
olfactorius 231
lateralis 220
medialis 220
opticus 218, 224
rubrospinalis 213
spinalis nervi trigemini 216
spinobulbaris 213
spinocerebellaris dorsalis 216
spinoreticularis 213

spinothalamicus 213
Tragen
des Halses 20
des Kopfes 20
des Rückens 20
Tragestruktur
distale 40, 42
mittlere 40, 42
proximale 40
Tragrand 84
dorsaler, Schwebe 96
Tragrandausbrüche 86, 90
Training, falsches 20
Trainingsregime, Schienbeinerkrankung 26
Tränenapparat 180
Tränendrüse 180, 182
akzessorische 180
Innervation 226
Tränenfilm 182
Muzinschicht 182
Tränenkanalsondierung 183
Tränensee 180
Transfixation cast 43
Traubenkörner 184
Funktion 184
Triadan/Floyd-Zahnschema 164
Triebverhalten 231
Trigonum
femorale 70, 130
Pulsationsabschwächung 156
lemnisci 218
nervi
hypoglossi 216
vagi 216
phalangis proximalis 22
Viborgie s. Viborgsches Dreieck
Trochanter
major 56
Fraktur 58
Pars
caudalis 56
cranialis 56
minor 56
tertius 56
Fraktur 58
Trochlea
musculi obliqui superioris oculi 180
ossis femoris 56, 74
radii 30
tali 56
Trommelfell 202, 204
Truncus
bijugularis 14
brachiocephalicus 104, 106
costocervicalis 104
intestinalis 120
jugularis, manuelle Lymphdrainage 102
linguofacialis 202
lumbosacralis 154
lymphaticus 6
coeliacus 248
intestinalis 248
jugularis
dexter 248
sinister 248
lumbalis 248
nervi
accessorii 226
spinalis 206, 210
pudendoepigastricus 78, 154
sympathicus 104, 196, 202, 210
vagosympathicus 14, 16
im Halsquerschnitt 14
Tuba
auditiva 194
uterina 142
Tubenknorpel 194
Tuber
calcanei 56
cinereum 218, 231
coxae 130
ischiadicum 130
sacrale, einseitig hervorstehender 12
spinae scapulae, Lotlinie 22
Tuberculum
dorsale 8
infraglenoidale 22
intermedium 22, 40
majus 22
Pars
caudalis 22
cranialis 22
minus 22
Pars
caudalis 22
cranialis 22
musculi psoas minoris 130
nuclei
cuneati 216
gracilis 216
olfactorium 220
pubicum
dorsale 130
ventrale 130
supraglenoidale, Fraktur 24
trigeminale 216
trochleae ossis femoris 56, 74
ventrale 8
Tuberositas
deltoidea 22
flexoria 22
radii 22
teres major 22
tibiae 56
Fraktur 58
Trauma 58
Wachstumsfuge 58
Tubulus(-i)
corneales 84
coronales 84, 88
parietis accessorii 84
terminales 84
renalis, proximaler 141
Tunica
conjunctiva
bulbi 180
palpebrarum 180
fibrosa bulbi 184
flava abdominis 108, 130, 132
interna bulbi 184
vasculosa bulbi 184
Tupferabstrich 153
Türkensattel 214
Typhlokolitis 120

U

Uber 134, 137
Überbein 27
Überköten, Fesselgelenk 72
Ulna 22
completa 24
Ulnarisrinne 38
Ulnarudiment 24
Umformungshuf 95
Unterarmfasziensspanner 234
Unterarmknochen 22
Unterarmmuskeln
kaudomediale 38
kraniolaterale 38
Unterarmnerven
kaudomediale 38
kraniolaterale 38
Unterhaut 2
Unterhautpolster 84
Unterkieferrand, Hautinnervation 226
Unterkieferspeicheldrüse 176
Unterlippenniederzieher 239
Unterlippenrückzieher 239
Unterschenkel
Hautinnervation 78
Lymphabfluss 78
Unterschenkelknochen 56
Unterschenkelmuskeln
Innervation 70
kaudale 237
kraniolaterale 238
Unterstützungsband s. Ligamentum accessorium
Unterstützungssehne 38
Untersuchung
rektale, Mastdarmperforation 121
transrektale 114
andrologische 160
gynäkologische 158
sonographische 158
Ureter 138
Urethra
feminina 140, 141
masculina 140
Tupferabstrich 153
Urethralfistel, chirurgisch angelegte 153
Urethramündung 142
Usur 90
Uterotubalpapille s. Papilla uterina
Uterus 142, 146
Aterienversorgung 154
mikroanatomischer Wandaufbau 159
ante ovulationem 158
post ovulationem 158
Palpation, transrektale 158
Radspeichenstruktur 145
Sonographie, transrektale 159
Radspeichenstruktur, Verschwinden 160
Ultraschalltextur 145
Veränderung post conceptionem 146
Uterusentzündung, infektiöse 142
Uterushörner 142, 146
Endoskopie 147
Konsistenzunterschiede 158
transrektale Untersuchung 158
sonographische 159
Uteruskörper, transrektale Untersuchung 158
Uteruslumen
Adhäsionen 146
Flüssigkeitsansammlung 146, 147
sonographische Textur 160
Uterusruptur 148
Uterusschleimhaut 146
Rasterelektronenmikroskopie 147
Sonographie 159
Uterusverdrehung 148
Uveitis 186
rezidivierende 189

V

Vagina 142, 148
Anästhesie 212
externa nervi optici 186
musculi recti abdominis 110
synovialis 32, 62
communis musculorum flexorum 32
Wandaufbau 67
transrektale Untersuchung 158
sonographische 159
Vaginallumen 142
Vaginoskopie 146
Vagusgruppe 226
Wurzelfäden 216
Valgus-Stellung 24
Valva
atrioventricularis sinistra 107
bicuspidalis 106
tricuspidalis 106
VAN-Regel 50
Varikozele 152
Varus-Stellung 24
Vasektomie 152
Vasopressin 231
Vasoresektion 152
Velum
medullare
caudale 216, 222
rostrale 216, 218, 222, 224
palatinum 194
Vena(-ae)
auricularis caudalis 174
axillaris 14, 46
azygos dextra 104, 106
bicipitalis 46
brachialis 46
buccalis 174
caecalis medialis 121
caudalis femoris 78
cephalica 14, 46, 54
accessoria 46
cerebri
interna 228
magna 228
cervicalis superficialis 14
circumflexa
femoris lateralis 78
humeri
caudalis 46
cranialis 46
ilium profunda 134
collateralis ulnaris 46, 54
cordis caudalis 106
corporis callosi 228
digitalis
dorsalis communis II 78, 80
palmaris
communis II 46, 50, 54
communis III 46, 50, 54
lateralis 50, 54
lateralis, Stauungsantibiose 52
medialis 50, 54
medialis, Stauungsantibiose 52
plantaris
communis II 80
communis III 80
lateralis 80
medialis 80
dorsalis pedis 78
ductus deferentis 132
emissaria foraminis
ovalis 228
retroarticularis 228
epigastrica caudalis
superficialis 46, 154
cranialis superficialis 108
facialis 174
femoralis 70, 78, 130
genus descendens 78
glutaea
caudalis 78
cranialis 78
iliaca
externa 78
interna 78
interlobaris 138
interossea communis 46
jugularis
externa 14, 16, 46
Fehlpunktion 16
im Halsquerschnitt 14
interna 14, 174, 228
labialis
dorsalis 154
ventralis 154
linguofacialis 14, 174, 176, 196, 197
mammaria
caudalis 154
cranialis 154
media 154
masseterica
dorsalis 174
ventralis 174
maxillaris 174, 196, 228
mediana 46, 54

cubiti 46
metacarpalis palmaris II 54
metacarpalis palmaris III 54
obturatoria 78, 154
occipitalis 174
palpebralis
inferior lateralis 174
superior lateralis 174
pedis 80
plantaris
lateralis 78, 80
medialis 78, 80
poplitea 78
profunda
antebrachii 46
brachii 46
faciei 174, 178
femoris 78, 154
pudenda
externa 130, 132, 154
accessoria 130, 154
interna 154
radialis 46, 55
renalis 138
saphena
lateralis 78
medialis 78, 82
Ramus caudalis 80
Ramus cranialis 82, 83
subcutanea abdominis 46
subscapularis 46
suprascapularis 46
temporalis superficialis 174, 228
testicularis 132, 152
thoracica
externa 46
superficialis 46
thoracodorsalis 46
tibialis
caudalis 78
cranialis 78, 83
transversa faciei 174, 178
vertebralis 228
Venenverweilkatheter 82
Venenwinkel 20, 102
Venezuelan equine Encephalitis 231
Ventilationsstörung, obstruktive 102
Ventriculus 112
laryngis 198, 201
sinister 107
I. Ventrikel 222
II. Ventrikel 222
III. Ventrikel 222
IV. Ventrikel 216, 222
Boden 216
Dach 216
Ventrikelsystem 222
Ventrikulektomie 200
Ventrikulotomie 201
Verhaltensänderung 231
Verhornung 2, 87
harte 84, 88
weiche 84
Vertebra(-ae)
caudales 8
coccygei 8
lumbales 8
sacrales 8
thoracicae 8
vervicales 8
Vertex vesicae 140
Vesica urinaria 140
Vesicula seminalis 150
Vesiculitis seminalis 153
Vestibularorgan 204
Vestibulozerebellum 230
Vestibulum
laryngis 198
nasi 190
oesophagei 197
oris 190
Futteransammlung 178
vaginae 142, 148
Viborgsches Dreieck 176, 194, 197
Definition 197
Vieleckbein
großes 24
kleines 24
Vierhügelplatte 218
Vierpunktanästhesie
hohe 53, 54, 82
tiefe 52, 54
Vinculum tendinis 37
Viren, neurotrope 232
Viszerozeption 210
Vitalfunktionensteuerung 230
Vitamin-E-Mangel 213
Vollhuf 86, 95
Vomitus 196
Vorderendlage 148, 149
Vordergliedmaße s. Schultergliedmaße
Vorderhirnblase 214
Vorderhornzellen 210
Vorderhuf, regelmäßiger, Vorderwandwinkel 86
Vorführphase, kraniale, verkürzte 72
Vorhaut
äußere 150
innere 150
Vormahlzähne 164, 166
Vorwärtsbewegung 20
Vulva 142, 149
Anästhesie 212
Rosse 158

W

Wachstumsfuge 24
Wachstumsfugenfraktur 24
Wachstumsfugenschluss 24, 25
Wand
hohle 87
lose 87
Wandepidermis 84
Wandhorn 84
Wandhornblättchen 84
Wandlederhaut 84, 92
Wandsegment, Huf 84
Wangenmuskeln 239
Wasserscheide, Lympheinzugsgebiet 6, 7
Wechselgelenk 30
einachsiges 30
schnappendes 30
zweiachsiges 30
Wedge-shaped conformation 58
Wehen 148
Weiße Linie 108, 110, 132, 134, 84, 87, 88
chirurgischer Zugang 110
Höhenausdehnung 88
Hornverlust 87
Hufbeschlag 90
krankhafte 91
Verbreiterung, lokale 90
Weiße Substanz 220
Entzündung 231
Fasersysteme 220
Ödembildung 231
Rückenmark 208
Western equine Encephalitis 231
White line disease 87, 90
Barrierefunktionsverlust 90, 91
Widerrist 11
Dornfortsatzfraktur 11
Widerristfistel 13
Widerristkappe 10
Widerristschleimbeutel 10
Widerristsenkung 11
Windgalle 67
Windswept foal 58
Winkel, iridokornealer 184
Winslow-Sterne 188
Wirbel, antiklinaler 8
Wirbelbogen, dorsaler, verlängerter 10
Wirbelfraktur, Plexus-brachialis-Läsion 42
Wirbelgelenk, kleines, Arthrose 11, 12
Wirbelkanalstenose
intervertebrale 10
intravertebrale 10
zervikale 10
dynamische 10
statische 10
Wirbelrandsklerosierung 12
Wirbelsäule 8
Wirbelsäulenmuskeln 243
dorsale 242
oberflächliche 16
tiefe 20
Funktion 20
ventrale 243
Wirbelsäulenstabilisator 245
Wirbelsegmente 208, 212
Wobbler-Syndrom 10, 212
Wolfszahn 166
blinder 166
Wundinfektion
Synovialstruktur 32
Wundödem 6
Würfelbein 56
Wurzelzellen
motorische 213
parasympathische 210
sympathische 208, 210

X

Xanthogranulom 232

Z

Zahn(-Zähne)
brachyodonte 166
diastematische 170
Gliederung 170
hochkronige 166
hypsodonte 166, 168
kurzkronige 166
Zahnabnutzung 168
Zahnabrieb 166, 168
Zahnaltersbestimmung 168
Zahndurchbruch 168
Zähne
hinfällige 164
permanente 164
Zahneruption, kontinuierliche 168
Zahnformel 164
Zahnhals 170
Zahnkörper 170
Zahnkrone 170
Zahnkronenanteil, intraalveolärer 168, 170
Zahnpulpa 166
Zahnschema 164
Zahnsternchen 166, 168, 169
Zahnwachstum 168
Zahnwechsel 164
Mundschleimhautverdickung 190
Zahnwurzel 170
Zäkumperforationsstellen 121
Zangengebiss 168
Zehenachse 28, 29
gerade 29
im Hufgelenk nach dorsal gebrochene 29
im Krongelenk nach palmar gebrochene 29
Zehenarterie
laterale 98
mediale 98
Zehenballen 88
Zehenbeuger 235, 237
Funktionsverlust 72
Innervation 70
oberflächlicher, Unterstützungsband 40
tiefer, Unterstützungsband 40
Zehenbinde 32
Zehenendorgan 84
Zehengelenke 30
Fixierung 74
Punktion 34
Zehenknochen 56
Zehennerven 98
Zehenspitzengänger 43
Zehenspitzenrandfußung 94
Zehenstrecker 235, 238
Beckengliedmaße 70
Funktionsausfall 72
Innervation 70
Schultergliedmaße 38
Zellen, dendritische 2
Zellzylinder, tubuläre 140, 141
Zerebellum (s. auch Kleinhirn) 214, 218, 230
Aplasie 230
Entwicklung 214, 218
Hemisphären 218
pathologische Veränderung 230
Sulci 218
Zerebellumanteil, Verlagerung 230, 231
Zerfallshorn 88, 90
Zervikalkanal 142, 149
Zervikalmark s. Halsmark
Zervikothorakaler Übergang 208
Ziliarkörper 184, 189
Zirbeldrüse 218, 230
Zitze 136, 137
Zitzenzisterne 137
Zona alba s. Weiße Linie
Zonulafasern 184, 189
Zunge 190, 192
Leitungsanästhesie 197
verschluckte 196
Zungenatrophie 197
Zungenbändchen 192
Zungenbein 201
Zungenbeinheber 239
Zungenbeinmuskeln 202
lange 14
Zungenbeinrückzieher 242
Zungenmuskeln 241
Zungenmuskelparese 197
Zungenrückenknorpel 192
Zungenrückzieher 242
Zungenwurzel 192
Zungenwurzelheber 241
Zuwachszähne 164
Zwanghuf 86
Zwei-Finger-Griff, Foramen-mentale-Auffindung 178
Zweipunktanästhsie, hohe 54
Zwerchfell 100
Zwerchfellinsertionslinie 100
Zwerchfellkuppel 100, 108
Zwillingsträchtigkeit 146
Zwischenhirn 214, 218, 230, 259
Zwischenröhrchenhorn 84, 92
Zyklopie 230
Zyklus 158
Zyste
endometriale 146, 147
ovariale 145
subchondrale
Ellenbogengelenk 32
Kniegelenk 63
Schultergelenk 32

Peter Siegfried Glatzel (Hrsg.)

Atlas der Ultraschalluntersuchung beim Pferd

2010. 252 Seiten, 765 Ultraschallbilder,
Farbfotos und Zeichnungen, Hardcover
ISBN 978-3-89993-059-7
€ 139,–

„Nicht nur Pferdepraktiker haben mit diesem Atlas eine wertvolle Hilfe für die Ultraschalluntersuchung zur Hand, auch für Studenten ist das Werk durch den exzellenten didaktischen Aufbau überaus empfehlenswert!"
Der Praktische Tierarzt

„Ein Schmankerl am Ende des Buches sind die Fallbeispiele in Frage und Antwort, die als hervorragende Übungsbeispiele zum praktischen Arbeiten dienen."
hundkatzepferd

Dirk Berens v. Rautenfeld (Hrsg.) | Christina Fedele

Lymphologie und Manuelle Lymphdrainage beim Pferd

Indikationen | Therapie | Prävention

2011. 228 Seiten, 276 Abbildungen, 21 Tabellen, Hardcover
ISBN 978-3-89993-085-6
€ 89,–

„Gute Abbildungen sind die Basis, um Aufbau und Funktionsweise des Lymphsystems verständlich zu machen. Das ist hier durch die Verwendung von eindrucksvollen Zeichnungen, histologischen Schnitten und elektronenmikroskopischen Darstellungen gelungen. Anhand von Fallbeispielen erfolgt der Brückenschlag zwischen Theorie und Praxis. Das Werk ist für Tierärzte, Humanmediziner, Reiter und Physiotherapeuten, die sich mit der manuellen Lymphdrainage beschäftigen, geschrieben."
Wiener Tierärztliche Monatsschrift

Michael Röcken | Bernhard Ohnesorge (Hrsg.)

Minimalinvasive Chirurgie beim Pferd

Oberer Respirationstrakt | Thorax | Abdomen | Urogenitaltrakt

2013. 196 Seiten, 316 Fotos und Zeichnungen, 10 Tabellen, Hardcover
ISBN 978-3-89993-665-0
€ 149,–

„Dieser umfangreich illustrierte Bild-Text-Atlas ist das erste Standardwerk zu minimalinvasiven Operationsverfahren beim Pferd. Mit diesem Buch lernen Tiermediziner die klinisch-chirurgischen Möglichkeiten der minimalinvasiven Chirurgie aus erster Hand."
Pferde in Sachsen und Thüringen

„Ein praxisnahes Lehrbuch mit ausgezeichneten Farbfotos und rigoroser Strukturierung, das sich an Praktiker und Studierende wendet, und vor allem dem Anfänger die ersten Schritte der endoskopischen Chirurgie erleichtert."
hundkatzepferd

schlütersche
www.buecher.schluetersche.de

Änderungen vorbehalten.

Anatomie für Studium und Praxis

Komplett überarbeitet und in neuer Gestaltung führt das neue Herausgeberteam die *Anatomie des Pferdes* in die 7. Auflage. Das Konzept hat zwei Säulen:

Topographische Anatomie. Rund 60 ganzseitige, detailgetreue Abbildungstafeln illustrieren das gesamte Spektrum der Anatomie des Pferdes. Ausführliche Legenden und der direkte Bild-Text-Bezug ermöglichen jedem Studierenden, die Fülle des Stoffgebietes leicht zu erfassen. Querverweise bringen den Bezug zu klinischen Fragestellungen.

Klinisch-funktionelle Anatomie. Noch mehr Beiträge zur klinisch-funktionellen Anatomie stehen jetzt im direkten Kontext zur topographischen Anatomie. Sie erläutern die klinische Relevanz der anatomischen Sachverhalte, geben anatomisch fundierte Erklärungen zu häufigen Krankheitsbildern und veranschaulichen die Bedeutung der Anatomie für den klinischen Alltag. Dafür haben die Autoren – Anatomen und Kliniker – wichtige Themen ausgewählt und über 270 Zeichnungen, Aufnahmen der bildgebenden Diagnostik und klinische Fotos zusammengetragen.

Dieses Buch verbindet die Grundlagen der Anatomie mit den klinisch wichtigen Anwendungen und stellt sowohl für Studierende als auch für Tierärzte ein nützliches und sehr praxisbezogenes Nachschlagewerk dar.

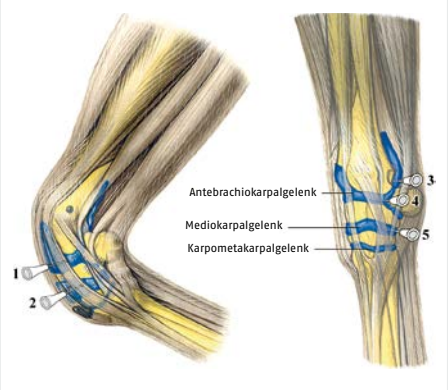

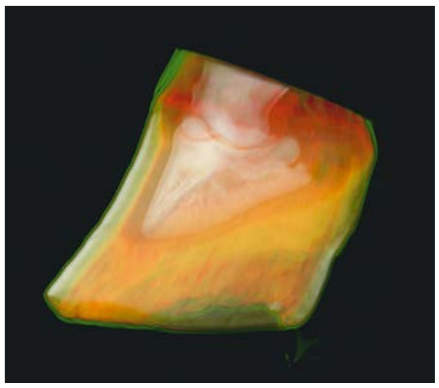

ISBN 978-3-89993-089-4
9 783899 930894

vet